Have original
English 24.IV.17
Bart.

BOSTON
MEDICAL LIBRARY
8 THE FENWAY

Digitized by the Internet Archive
in 2011 with funding from
Open Knowledge Commons and Harvard Medical School

http://www.archive.org/details/berdenkrebsder00will

ÜBER DEN

KREBS DER GEBÄRMUTTER

VON

JOHN WILLIAMS,
PROFESSOR DER GYNÄKOLOGIE UND GEBURTSHILFE ETC. IN LONDON.

ÜBER DEN

KREBS DER GEBÄRMUTTER

VON

JOHN WILLIAMS,
PROFESSOR DER GYNÄKOLOGIE UND GEBURTSHILFE ETC. IN LONDON.

DEUTSCHE AUTORISIRTE ÜBERSETZUNG

VON

DR. KARL ABEL UND DR. THEODOR LANDAU.

MIT 18 TAFELN UND 1 HOLZSCHNITT.

BERLIN 1890.
VERLAG VON AUGUST HIRSCHWALD.
NW. UNTER DEN LINDEN 68.

BOSTON MEDICAL
FEB 11 1922
LIBRARY

Gedruckt bei L. Schumacher in Berlin.

Vorwort.

Wenn wir es unternommen haben, die Vorträge von John Williams über den Krebs der Gebärmutter, die er in den „Harveian Lectures“ im Jahre 1886 gehalten und im Jahre 1888 in Buchform herausgegeben hat, ins Deutsche zu übertragen, so geschah es, um diese in vielfacher Beziehung bedeutsame Arbeit dem deutschen Leser leichter zugänglich zu machen. Williams stützt sich nur auf eigene Beobachtungen und Untersuchungen und kommt zu Resultaten, welche die Anschauung widerlegen, die bisher bei einem grossen Theile unserer deutschen und auch wohl ausländischen Aerzte verbreitet ist, als ob die makroskopischen und mikroskopischen Untersuchungen über Arten, Verbreitungsweise, Recidive und die daraus folgenden Schlüsse auf die Therapie des Gebärmutterkrebses einen Abschluss gefunden hätten.

Für jeden Punkt seiner Arbeit sucht und findet Williams die Grundlage in der pathologischen Anatomie, die er bei der Eintheilung des Gebärmutterkrebses als einzig maassgebende hingestellt wissen will. Indem er sich hierbei ganz gewissenhaft an die allgemeinen Lehren der Pathologie hält und nur die Neubildungen, bei denen er den Zusammenhang mit dem Epithel nachweisen kann, zu den Carcinomen, resp. Adenomen, die vom Bindegewebe entstehenden aber zu der grossen Reihe der Sarkome rechnet, bringt er Klärung und Vereinfachung der in Rede stehenden Fragen.

Auf Grund genauer mikroskopischer Untersuchungen hat der Verfasser die Verbreitungswege des Carcinoms der Gebärmutter aufgesucht; und auch hierin finden sich mannigfache Abweichungen gegenüber den sonst üblichen Anschauungen. Sowohl aus diesem

anatomischen Studium, als auch aus dem der Recidive zieht Williams dann weitere Schlüsse auf das therapeutische Handeln, indem er die bisher angewandten Methoden einer strengen Prüfung unterwirft.

In einer sorgfältigen mikroskopischen Untersuchung der Recidive, die vor ihm von keiner Seite in dieser Weise berücksichtigt worden ist, liegt ein ganz besonderer Werth der vorliegenden Arbeit, auf deren Einzelheiten wir an einer anderen Stelle des Genaueren eingehen zu können hoffen.

Und wenn wir auch nicht allen von dem Verfasser aufgestellten Ansichten und Behauptungen als unanfechtbar beipflichten können, so haben wir es doch, entsprechend der Bedeutung von Williams, nicht für angemessen erachtet, Zusätze, Auslassungen oder Commentare zu machen, sondern uns streng an den englischen Text gehalten.

Nur mit einigen Worten wollen wir noch auf die beigegebenen Zeichnungen hinweisen, die nicht von dem Verfasser selbst, sondern von anderer Hand angefertigt sind. Sie zeichnen sich dadurch aus, dass sie den Präparaten, sowohl den makroskopischen, als auch besonders den mikroskopischen vollkommen entsprechen. So häufig man sich auch gezwungen sieht, bei Vorlesungen den noch Unerfahrenen das Verständniss durch schematische Zeichnungen zu erleichtern, so sehr ist es als eine unbedingte Forderung für eine wissenschaftliche Arbeit zu stellen, die Präparate genau so wiederzugeben, wie sie sich dem blossen Auge oder unter dem Mikroskope darstellen, und dem Leser das Urtheil darüber zu überlassen. In dem Augenblicke, wo man schematisirt, giebt man nicht mehr das Objective wieder, sondern das Resultat eines subjectiven Schlusses. Also auch in dieser Beziehung bietet uns die Williams'sche Arbeit etwas Vollkommenes, so dass die vorzüglich ausgeführten Zeichnungen an sich schon eine wesentliche Bereicherung unseres Wissens auf diesem Gebiete bezeichnen.

Und so übergeben wir dieses Werk dem deutschen Leser in der Ueberzeugung, dass er daraus Belehrung schöpfen und Anregung zu neuen Arbeiten auf den vorgezeichneten Wegen finden kann.

Inhalt.

Einleitung 1
Der Krebs der Vaginalportion 8
Der Krebs der Cervix 24
Der Krebs des Uteruskörpers 54

BOSTON MEDICAL
FEB 11 1922
LIBRARY

Den Krebs der Gebärmutter zum Gegenstand einer besonderen Reihe von Vorlesungen zu machen, bedarf keiner Rechtfertigung. Die Krankheit ist und wird immer von der höchsten Bedeutung für den Praktiker wie für den Pathologen sein. Die Häufigkeit des Gebärmutterkrebses, sein unaufhaltsames Vordringen, die schrecklichen Leiden, die er über seine Opfer bringt, die ganze Ohnmacht der inneren Medicin gegenüber dem Carcinom — alle diese Thatsachen erheischen ein eingehendes Studium zur Erkenntniss seines tückischen Beginnes und seiner vernichtenden Entwicklung. Ich müsste eigentlich auf die Geschichte des Krebses eingehen, die Ansichten wiedergeben, welche über sein Wesen ausgesprochen worden und die verschiedenen Methoden aufzählen, welche zur radicalen Beseitigung oder auch nur zur Linderung der Symptome in Vorschlag gebracht und ausgeführt sind, ich müsste ausführen, wie man in der Erkenntniss des Krebses bald vorwärts gekommen zu sein glaubte, bald wieder Rückschritte machte, allein das würde mich zu weit führen. Ich begnüge mich vielmehr, den gegenwärtigen Stand unserer Kenntnisse dieser Erkrankung zu skizziren; und zu diesem Zweck muss ich die Aufmerksamkeit meiner Leser besonders auf das frühe Stadium des Krebses — das noch heilbare lenken, sofern es überhaupt ein solches giebt, d. h. bevor die Krankheit die Grenzen der Gebärmutter selbst überschritten hat.

Ehe wir in eine Betrachtung des Gegenstandes eintreten, müssen wir klar und unzweideutig definiren, was wir unter „Krebs“ verstehen, und um Missverständnissen vorzubeugen, will ich erklären, was ich darunter verstehe.

Ich acceptire die Deutung, welche die Pathologie dem Worte Krebs ertheilt, weil sie mir am rationellsten und am meisten fähig

erscheint, uns im Studium der bösartigen Erkrankungen weiter zu bringen.

Der Krebs ist demnach eine bösartige Neubildung, d. h. er besitzt die Fähigkeit, schrankenlos in das Nachbargewebe zu wuchern und in der Form „secundärer" Geschwülste in anderen, selbst entfernten Theilen des Körpers aufzutreten.

Es ist noch nicht lange her, kaum 40 Jahre, als die Bezeichnung „Krebs" auch solchen Geschwülsten zuertheilt wurde, von denen wir jetzt wissen, dass ihnen der Charakter „der Bösartigkeit" fehlt. Selbst Fibrome der Gebärmutter hielt man für Krebse, ohne dass ihnen die anatomischen oder klinischen Zeichen zugekommen wären, die wir weit schwereren Veränderungen vindiciren müssen.

Der Unterschied zwischen gutartigen und bösartigen Gewächsen kann auf zwei Arten gemacht werden — entweder klinisch oder anatomisch. Die Krankenbeobachtung allein reicht ja gewiss aus zur Erkenntniss, ob eine Geschwulst gut- oder bösartig ist, vorausgesetzt, dass eine Bedingung gegeben ist — Zeit. Wochen und Monate des Wartens lösen die Zweifel, allein sofort sind wir klar mit Hilfe des Mikroskops. Alle bösartigen Geschwülste indessen sind nicht Krebs, und die Krankenbeobachtung ist in der Regel nicht ausreichend, um die verschiedenen Formen der malignen Gewächse auseinander zu halten. Hier hilft uns allein das Mikroskop und die Arbeit im Laboratorium. Von diesen beiden wird vorzüglich ein weiterer Fortschritt in der Erkenntniss der bösartigen Erkrankungen abhängen. Denn die Offenbarungen, die wir vom Mikroskop erhalten, müssen uns die Basis dafür abgeben, wie wir das klinisch Beobachtete zu classificiren haben. Im frühen Stadium des Krebses oder der anderen bösartigen Geschwülste vermag uns das Mikroskop weit früher und sicherer als die klinische Beobachtung über den Charakter des Leidens aufzuklären; die Befunde des mikroskopischen Bildes zeigen uns andererseits rückwärts die ganze Entwicklung der Krankheit, wenn die Untersuchung und Beobachtung des Kranken nichts mehr vom früheren Verlauf wahrnehmen lässt.

Drei Arten bösartiger Tumoren sind es im Ganzen, welche den Uterus betreffen: Sarcom, Carcinom und Adenom. Sarcom und Carcinom sind immer malign, das Adenom des Uterus oftmals.

Das Sarcom ist eine Geschwulst, welches der Bindegewebsreihe angehört, es besteht lediglich aus Bindegewebselementen.

Carcinom und Adenom hingegen enthalten auch epitheliale Elemente, und gerade diese geben dieser Reihe von Geschwülsten ihr Besonderes. Sie setzen sich aus Epithelzellen einerseits, anderer-

seits aus einem blutgefässführenden Bindegewebe zusammen; letzteres die Gerüstsubstanz oder das Stroma bildend, in welches die epithelialen Elemente eingebettet sind.

Das Vorbild für ihre Entwicklung entnehmen diese Geschwülste den drüsigen Organen, deren verschiedene Entwicklungsphasen sie vielfach nachahmen. Sie sehen daher in mancher Beziehung den verschiedenen Drüsen des Organismus ähnlich, doch ist der Grad der Aehnlichkeit bei den einzelnen Formen wechselnd, und man kann danach zwei Hauptgruppen unterscheiden.

Die erste Gruppe wird durch die Adenome repräsentirt, d. h. durch Geschwülste, welche irgend einen Drüsentypus mit einer gewissen Vollkommenheit nachahmen. Die Tumoren der zweiten Gruppe erlangen dagegen niemals die Vollkommenheit eines solchen Baues. Es wird gewissermaassen nur das erste Stadium der Drüsenneubildung, die gegenseitige Durchwachsung von Epithel und Bindegewebe zum Vorwurf genommen und dieser Process ins Unendliche wiederholt. Auf diese Weise, d. h. durch Wucherung epithelialer Zellen, bilden sich Zellnester, Zellzapfen und Zellstränge, welche in proliferirendem Bindegewebe Aufnahme finden. Das Resultat des Processes ist die Bildung eines Neoplasma, dessen bindegewebiges Gerüstwerk verschieden gestaltete, mit epithelialen Zellen gefüllte Hohlräume beherbergt. Die Epithelzellen ordnen sich aber nicht, wie in den Adenomen, zu einem Wandbesatz der Alveolen, sie lassen zwischen sich auch kein Lumen, sondern verharren als solide, regellos angeordnete, compacte Zellhaufen. Solche epitheliale Tumoren mit höchst unvollkommenem Drüsentypus werden als Carcinome bezeichnet (Ziegler).

Man sollte meinen, dass bei so ausgesprochenen anatomischen Charakteren es unschwer ist, die verschiedenen Formen der bösartigen Geschwülste auseinander zu halten. Das ist indessen nicht der Fall, weil die Geschwülste, welche der Bindegewebsreihe angehören (Sarcom), häufig alveoläre Structur annehmen, und weil in diesen Alveolen Zellengruppen vorkommen, welche sich mikroskopisch in Nichts von den Epithelzellen unterscheiden, so dass man auf rein anatomische Untersuchung allein hin leicht ein Sarcom für ein Carcinom, und ein Carcinom für ein Sarcom erachten kann.

Diese Thatsache hat zu verschiedenen Deutungen über den Ursprung des Krebses geführt. Einige gewichtige Stimmen sprachen sich dahin aus, dass der Krebs nur in solchen Geweben entstehen kann, in denen Epithelien primär vorhanden sind, während andere

behaupten, dass er auch aus dem Bindegewebe ohne Präexistenz von Epithelzellen entstehen kann.

Ich will nicht in eine Erörterung dieser Ansichten eintreten, weil die Definition von „Krebs", wie ich sie gebe, mich dieser Nothwendigkeit überhebt. Ich definire den Krebs nicht allein anatomisch, sondern anatomisch und genetisch, d. h. der Krebs ist eine alveoläre Neubildung von epithelialen Elementen, welche von schon bestehendem Epithel ihren Ausgang nimmt. Nur in diesem Sinne brauche ich diesen Ausdruck für die Folge.

Bevor ich die verschiedenen Formen des Krebses der Gebärmutter beschreibe und classificire, muss ich darauf eingehen, in welche Abschnitte man das Organ einzutheilen pflegt.

Am Uterus unterscheidet man gewöhnlich drei Abschnitte, je nach der Art des Epithels und der vorhandenen Drüsen. Der erste ist die Vaginalportion, d. i. der in die Scheide hineinragende Theil. Sie ist unten begrenzt durch das Plattenepithel, welches die vaginale Fläche des Mutterhalses bekleidet, und oben durch eine Linie, welche man sich vom Orificium externum oder etwas darüber nach dem Scheidenansatz zu gezogen denkt. Indessen kann man oft nur sehr schwer, manchmal überhaupt nicht die genaue Lage des Orificium externum bestimmen. Denn sie ist nicht constant, weil der äussere Muttermund leicht durch Risse oder Erosionen verschoben wird. Das Orificium externum nehmen wir im Allgemeinen da an, wo das Pflasterepithel, welches den Cervix bedeckt, aufhört und das Uebergangsepithel anfängt. Dieses Uebergangsepithel verschwindet in vielen Fällen und wird durch eine glanduläre „Erosion" ersetzt, die ihrerseits von Cylinderepithel bedeckt ist. Dann stösst das Cylinderepithel an das Pflasterepithel der Portio vaginalis ohne Uebergangsepithel und kann sich sogar über eine Fläche ausdehnen, die in der Norm mit Pflasterepithel bekleidet ist. Hier findet man Drüsen und dieselbe Structur, wie sie die Schleimhaut des Cervikalkanals zeigt. Man sollte sie daher auch als Theile der Schleimhaut des Cervikalkanals auffassen. Darum nehme ich als Grenze der Vaginalportion den Theil der Cervix an, an welchem Pflaster- und Uebergangsepithel zusammenstösst. Damit ist die innere Grenze der Portio vaginalis nach oben gegeben, die manchmal ein wenig in den Cervikalkanal hineinreicht, was besonders bei Fällen von engem, schmalen äussern Muttermund vorkommt: manchmal liegt sie auf der vaginalen Fläche der Portio und zwar bei Fällen von Erosion und Ektropium. Sonach kann man die Portio vaginalis als eine aus Pflasterepithel bestehende Kappe ansehen und

mit einem Fingerhut vergleichen, welcher genau auf das untere Ende der Cervix passt.

Der zweite Abschnitt ist die Cervix. Nach unten ist sie begrenzt durch die Portio vaginalis, nach oben durch eine Ebene, welche horizontal durch den inneren Muttermund gelegt ist; oder genauer noch durch denjenigen Punkt, an welchem die charakteristischen Follikel der Cervixschleimhaut aufhören und die für die Uterinschleimhaut charakteristischen tubulären Drüsen anfangen. Was oberhalb dieser Stelle liegt, ist Körper und Fundus. Eine scharfe Abgrenzung der einzelnen Gebärmutterabschnitte, wie ich sie eben gegeben habe, ist darum so wichtig, weil der Krebs in jedem dieser Theile beginnen kann und andere anatomische Charaktere zeigt, klinisch verschieden verläuft und schliesslich eine verschiedene Behandlung erheischt, je nachdem er von dem einen oder anderen Theile seinen Ausgang nimmt. Die Entwicklungsgeschichte des Krebses zu schreiben, hat sich immer als ein schwieriges Unternehmen erwiesen und zwar wesentlich aus zwei Gründen. In erster Linie kommen Krebse selten in einer Periode zu unserer Beobachtung, die früh genug wäre, um die ersten Anfänge der Krankheit zu studiren; wir sehen sie vielmehr meistens in einem so vorgerückten Stadium, dass es unmöglich ist, Schlüsse auf ihre Entstehung zu machen. Später freilich, beim zweifellosen fertigen Krebse, sind wir genügend über diese Krankheit unterrichtet — so zu sagen.

Die zweite Schwierigkeit liegt darin, dass man Krebse, welche sehr früh zur Beobachtung kommen, als solche übersieht. Und das kommt meiner Ansicht nach häufiger vor, als man gewöhnlich annimmt. In Folge dessen besitzen wir also nur eine sehr dürftige Kenntniss der Naturgeschichte des Krebses mit sehr lückenhaften Beschreibungen.

Man theilt den Krebs gewöhnlich ein in Scirrhus, Medullarkrebs und Epitheliom. Eine werthlose Eintheilung, die wenigstens beim Uterus Nichts besagt. Weiterhin hat man die Neubildung nach ihrer Erscheinungsform benannt, z. B. Blumenkohlgewächs, polypöser, diffuser Krebs etc., aber mit Rücksicht auf den mikroskopischen Bau haben ihn nur Ruge und Veit in ein Schema gebracht. Ich werde mich im Folgenden nicht erst auf die gewöhnliche Eintheilung in Scirrhus, Medullarkrebs etc. einlassen, sondern die histologischen Bilder des Krebses geben, wie ich sie in den verschiedenen Abschnitten des Uterus gefunden habe, und danach meine Eintheilung treffen.

Die Berücksichtigung der histologischen Struktur allein genügt nicht. Wir müssen der Krankheit nachgehen, dem Verbreitungs-

wege des Krebses folgen, die Gewebe zu entdecken suchen, in denen er sich mit Vorliebe einnistet, kurz seine Lebensgeschichte studiren. Haben wir das gethan, so wissen wir hoffentlich einiges über ihn und sind dann in der Lage, wenigstens einigermassen den therapeutischen Werth der einen oder anderen Behandlungsmethode abzuschätzen.

Ich verstehe unter dem Krebse irgend eines Abschnittes des Uterus den Krebs, welcher in diesem Theile primär aufgetreten und nicht secundär von einer anderen Stelle dahin eingedrungen ist. Wir werden demnach den Krebs beschreiben, je nachdem er in der Portio, der Cervix oder dem Körper anhebt, und ihn im Einzelnen mit Beispielen belegen. Die Krebse der Vaginalportion und der Cervix wurden bisher zusammen abgehandelt, bis Ruge und Veit ihre Arbeit veröffentlichten, welche einen Abschnitt in dem Studium dieser Erkrankung bezeichnet.

Der Krebs der Vaginalportion.

Der Krebs der Vaginalportion geht von dem geschichteten Plattenepithel der vaginalen Oberfläche oder von dem Uebergangsepithel am äusseren Muttermunde aus und ist hier gar nicht selten. In der That, die meisten der sogenannten Cervixkrebse sind Krebse, die secundär in diesen Theil eingedrungen, nicht aber in ihm entstanden sind. Und doch giebt es auffallend wenig Fälle, in denen der Krebs an der Vaginalportion im frühen Stadium zur Beobachtung gelangt und erkannt ist. Ruge und Veit beschreiben in der oben erwähnten Arbeit 21 Fälle, die sie für Carcinom der Portio vaginalis halten. Unter diesen befinden sich aber auch Drüsenkrebse, die aus Erosionen entstanden sind und maligne Geschwülste, die vom Bindegewebe ausgehen — diese rechnen Ruge und Veit auch zu den Krebsen. Die Drüsenkrebse werde ich den eigentlichen Cervixcarcinomen zutheilen und die Bindegewebsgeschwülste den Sarcomen.

Schliessen wir diese beiden Gruppen von den Fällen Ruge und Veit's aus, so zeigt sich, dass diese Autoren nicht einen Fall

von Krebs der Portio vaginalis gesehen, oder allenfalls einen, der durchaus mehrdeutig ist.

Ich selbst habe nur acht Fälle von Portiokrebs beobachtet, habe aber bei vielen Andern Präparate studirt. Den besten Weg dem Leser eine Vorstellung von dem Krebs der Portio zu geben, sehe ich in einer möglichst ausführlichen Beschreibung typischer Fälle.

Fall I. Dieser Fall repräsentirt vielleicht das früheste Stadium, in welchem es schon mit Sicherheit möglich ist einen Krebs zu erkennen. Es handelte sich um eine Kranke, bei welcher die Cervix durch Einrisse in drei Lappen getheilt war. Unter entsprechender Behandlung besserte sie sich ausserordentlich, so dass sie über Erscheinungen vom Uterus nicht mehr klagte. Zwei der eingerissenen Lappen nahmen wieder ein gesundes Aussehen an, aber der dritte blieb in einer nicht zufriedenstellenden Verfassung, ohne dass ich sagen konnte, was mich daran nicht befriedigte. Er war nicht hart, er war nicht übermässig roth, er blutete unbedeutend bei der Digitaluntersuchung, er war nicht vergrössert und sah doch „nicht richtig" (vicious) aus; und dieses verdächtige Verhalten rührte anscheinend von einem leicht lividen Aussehen her, und auch das war nicht sehr auffällig.

Die Kranke war 30 Jahr alt, verheirathet, hatte zweimal geboren und einmal abortirt; am 12. Januar 1886 wurde sie in das University College Hospital aufgenommen.

Eine Ursache für ihre Krankheit konnte sie nicht angeben. Im Februar 1884 begann sie zu bluten, als sie im 2. Monat schwanger war. Es wiederholten sich mehrere Male unregelmässige Blutungen bis zu dem im Mai eintretenden Abort, und späterhin erkrankte sie während 6 Wochen an „Rheumatismus" im Fuss und Ellbogen. Ihr Befinden besserte sich, allein seit der Fehlgeburt war die Menstruation unregelmässig, sie kam häufiger und dauerte länger als gewöhnlich. Dieser Zustand bereitete der Kranken jedoch erst vor 8—9 Monaten Beschwerden, als die Blutung so übermässig und andauernd wurde, dass sie nur eine Woche im Monat frei von derselben war. Als ihre Kräfte abnahmen, ihr Allgemeinbefinden litt, suchte sie ärztliche Hülfe auf. Pat. ist seit kurzem abgemagert. Dieselbe giebt weiterhin an, dass sie an Halsschmerzen gelitten hat und dass ihre Haare 1884 ausgegangen sind; ein Ausschlag soll nicht bestanden haben. Mit 12 Jahren menstruirte die Kranke zum ersten Mal; die Menses waren regelmässig, alle vier Wochen; die Blutung dauerte eine Woche, ziemlich stark, aber ohne Schmerzen.

Mit 22 Jahren heirathete sie. Bei ihrer 2. Entbindung hatte Pat. einen enormen Blutverlust, erholte sich aber bald. In ihrer Familie ist bezüglich des Carcinoms keine Heredität nachweisbar. Die Mutter war an Schwindsucht gestorben.

Die Cervix war descendirt und zeigte rechts- und links und an der vorderen Lippe tiefe Einrisse.

Es bestand ein bedeutendes Ectropium mit Hervorragungen, die wie vergrösserte und geschlossene Follikel aussahen. Der Uteruskörper antevertirt, normal. Im Speculum erschien die Vaginalportion blass, mit Pflasterepithel bedeckt. Drei Viertel der vorderen Lippe waren links ectropionirt und bluteten bei Berührung. Das rechte Viertel bildete einen Vorsprung wie eine Warze; die hintere Fläche war evertirt und blasser als der evertirte Theil der vorderen Lippe. Diese Stelle blutete bei der Untersuchung nicht. Auf der Oberfläche zeigte sich eine reichliche Menge schleimig-eitrigen Belages.

Temperatur 37—37,5° C.

Nach Anwendung von Injectionen von Kupferlösung in Cervix und Körperinnenfläche wurde die Menstruation regelmässig: der Ausfluss verschwand, und die Lippen der Cervix gewannen ein gesundes Aussehen, ausgenommen der linke Theil der vorderen Lippe. Im Juli wurde dieser Theil aus den vorher erörterten Gründen entfernt. Die mikroskopische Untersuchung ergab einen sehr interessanten Befund.

Von der vaginalen Fläche ausgehend fanden wir das geschichtete Pflasterepithel intact und nur etwas verdickt. An der Umschlagsstelle auf die Vagina indessen schickten die tieferen Schichten des Epithels Fortsätze in das darunter liegende Gewebe (Tafel I.) und auch über diese Stelle hinaus fanden sich an der Oberfläche der Portio mehrere derartige Ausläufer (b, b, b); diese Ausläufer waren verzweigt und einige von ihnen drangen in die Drüsen ein, die offenbar Erosionsdrüsen waren. Weiterhin fanden sich Verdickungen der tieferen Epithellager und der in ihnen liegenden Drüsen. Einfach oder verzweigt zogen die Drüsen mehr oder weniger parallel zur Oberfläche. Ferner sahen wir eine Drüse, in deren eine Seite das Plattenepithel (c) eingedrungen ist, während die übrige Bekleidung durch Cylinderepithel gebildet wird (d). Die tieferen Schichten des Oberflächenepithels dringen unregelmässig verdickt in und zwischen die Drüsen ein, deren Epithelien theilweise durch Plattenepithel ersetzt sind. An einer Partie der Cervix sind die Papillen vergrössert, zwischen ihnen zahlreiche Drüsen. Das Stroma der Cervix in der Umgebung der beschrie-

benen Veränderungen ist kleinzellig infiltrirt, mit Ausnahme derjenigen Partieen, die von gesundem Epithel bedeckt waren. Manche Drüsen mit Secret erfüllt, einige zu Follikeln umgewandelt.

Das ist das früheste Stadium von zweifellosem Carcinom, das mir begegnet ist. Es machte keine bestimmten Symptome und wurde nur zufällig entdeckt.

Fall II. In diesem Falle war es unschwer zur Diagnose Krebs zu gelangen, denn die Neubildung wuchs so schnell, dass kein Zweifel über den Character der Krankheit bestehen konnte. Der Fall kam auch in einem frühen Stadium der Krankheit zur Beobachtung, unterschied sich aber in mehr als einer Hinsicht von dem eben beschriebenen. Im ersten Falle sah man den krebsigen Process von mehreren Stellen der Portio in die Cervix eindringen, in diesem dagegen handelte es sich um einen circumscripten Tumor, der vom äusseren Muttermund an der hinteren Lippe seinen Ausgang nahm.

Patientin, 39 Jahre alt, am 10. December 1883 in das University College Hospital aufgenommen, machte folgende Angaben:

Im September 1882 bemerkte Pat. einen gelben Ausfluss aus der Scheide und magerte seitdem ab. Sie wurde im Juni 1883 poliklinisch behandelt und erhielt Ausspülungen mit Condy's Flüssigkeit (Kal. permang.-Lösung). Ungefähr 14 Tage später bemerkte sie bei einer Ausspülung blutigen Ausfluss und jedesmal traten seitdem bei Injectionen mehr oder minder starke Blutungen auf, die später auch unabhängig von den Ausspülungen sich einstellten. Seit neun Monaten hatte Pat. Schmerzen beim Coitus und danach Blutungen. Fünf Wochen nach der Aufnahme wurden die Blutungen reichlicher und der Ausfluss übelriechend.

Menstruation vom 11. Jahre an regelmässig bis vor neun Monaten, mässiger Blutabgang. Pat. ist 18 Jahre verheirathet, hat einmal vor 17 Jahren geboren und ein Jahr später abortirt. Sie giebt an, dreimal an Unterleibsentzündungen und vor neun Jahren an rheumatischem Fieber gelitten zu haben. Seitdem empfindet sie leises Brennen beim Wasserlassen.

Bei ihrer Aufnahme war die Kranke mager, sah aber sonst ziemlich wohl aus.

Die äussere Untersuchung des Leibes ergab nichts Besonderes. Bei der vaginalen Untersuchung fand man eine rothe ulcerirte Oberfläche, die über die Umgebung ungefähr eine Linie emporragte und die hintere Lippe und einen Theil der vorderen einnahm (Taf. II, Fig. 1 u. 2). Nur ein schmaler Streifen gesunder Schleimhaut bestand noch an der hinteren Lippe zwischen der Geschwulst

und deren Ansatz an die Vagina; ebenso ein anderer, ca. $^3/_4$ Zoll breiter an der vorderen Lippe. Die rothe Oberfläche hatte jetzt einen Durchmesser von einem 2 Markstück, während sie 4 Tage zuvor nicht grösser als 1 Markstück war und vornehmlich die hintere Lippe ergriffen hatte. Links fand sich ein Cervixriss und Ectropium.

Die Cervix wurde oberhalb des inneren Muttermundes amputirt. Das abgetragene Stück war 3,75 cm lang. An der hinteren Lippe kein Geschwür, sondern hier erhob sich eine papilläre Neubildung (Taf. II. Fig. 1, c) ca. 1,5 cm im Durchmesser, deren Dicke auf dem Durchschnitt zwischen 0,8 und 0,4 cm schwankte (Taf. II, Fig. 2, a). Die Oberfläche war rauh, gegen die Commissur hin und an der vorderen Lippe fand sich eine seichte schmale Einsenkung. Am Rande derselben hörte das Plattenepithel plötzlich auf; der Rand des Epithels war unterminirt und anscheinend verdickt. An der hinteren Seite war das Pflasterepithel über der Geschwulst erhalten. Die Lippen waren evertirt, so dass der Process sich an den tiefsten Partieen der Lippen abzuspielen schien. In Wirklichkeit war das aber nicht der Fall, denn der Ausgangspunkt war der äussere Muttermund, und von da aus kroch der Process längs der hinteren Lippe fort.

Bei der mikroskopischen Untersuchung zeigte sich die gesunde Oberfläche der Vaginalportion mit geschichtetem Pflasterepithel bedeckt (Taf. II, Fig. 3, a). In das Epithel ragten die etwas vergrösserten Papillen hinein. Das unterliegende Stroma erschien hier unverändert. Je näher der erkrankten Partie, um so mehr verdickten sich die tieferen Lagen des Plattenepithels (b). Unmittelbar unter demselben kleinzellige Infiltration. Dicht an der Neubildung war das Plattenepithel ausserordentlich verdickt, die Papillen wurden länger und länger, Stränge von Epithelzellen drangen bis tief in das Cervixgewebe hinein, während andererseits die Papillen (c) von der Tiefe nach der Oberfläche wucherten und das oberflächliche Lager des verdickten Epithels durchbrachen. Und so intensiv verlief der Process, dass über den Spitzen der Papillen die Hornschicht zum grossen Theil verloren gegangen war (e). Hierbei erinnere ich daran, dass das unterste Lager des geschichteten Plattenepithels aus Cylinderzellen besteht, während die mittleren Lagen verschiedene Zellformen zeigen und nur die oberflächlichsten Schichten wirkliche Plattenepithelien sind. Da, wo die tieferen Schichten zu wuchern begannen, waren die oberflächlichsten verhornten Lagen abgestossen. In der Nähe der Geschwulst verloren die Cylinderzellen, die die tiefste Schicht bilden, ihre ursprüngliche Form, und an der Grenze der Wucherung fand

sich indifferentes Gewebe, in diesem ein Strang von Krebszellen und dann wieder scheinbar indifferentes Gewebe. Dieses Verhalten könnte uns zu der Annahme führen, als entstände der Krebs wirklich aus Bindegewebe, indem sowohl Bindegewebe als auch Epithelgewebe sich zuerst in indifferentes Gewebe umwandeln. Der Verlust der Hornschicht einerseits und der deutliche Uebergang der Epithelwucherung in indifferentes Gewebe andererseits scheinen diese Ansicht, die Ruge und Veit vertreten, zu stützen. Indessen erweist eine genauere Untersuchung, dass das indifferente Gewebe, in welchem die Epithelwucherung sich findet, nichts anderes ist, als eine rapid wuchernde Papille, die das verdickte Epithel bis zur Oberfläche durchdrungen und so natürlich die oberflächlichen Hornschichten abgesprengt hat. Die Züge und Stränge von Krebsgewebe, die in der Geschwulst sind, und die mit einander anastomosiren, sind nicht etwa Krebs, der aus Binde- oder indifferentem Gewebe entstanden ist, sondern das verdickte krebsige Epithel des Theils, welcher von den in allen Richtungen zur Oberfläche hin wuchernden Papillen durchbrochen ist. Der Verlust der Deckschicht ist die directe Folge der Wucherung der Papillen. Dass diese Ansicht die richtige ist, wird durch die Stellen im Präparat erwiesen, in welchen ein directer Uebergang der gesunden Oberfläche in den Erkrankungsherd nachweisbar ist.

Es ist eine bemerkenswerthe Thatsache, dass die Papillen an der Oberfläche des Uterus, welche von Cylinderepithel bedeckt sind, wenn sie in Wucherung gerathen, immer mit Cylinderepithel bedeckt bleiben, während bei einer Wucherung der mit geschichtetem Plattenepithel bekleideten Papillen das oberflächliche Epithel verloren geht. Die Hornschicht verträgt sich nicht mit der Neubildung.

Fall III. Die dritte Patientin, eine Wittwe von 42 Jahren, trat am 26. November in das University Hospital ein. Sie war einige Jahre hindurch an Perimetritis behandelt worden. Wie sie angab, wären vor einem Jahre die Schmerzen in der Seite, derentwegen sie früher behandelt war, mit grosser Heftigkeit wiedergekehrt und ziehen auch jetzt noch von der linken Seite nach dem unteren Theil des Leibes; gleichzeitig klagt Pat. über ziehende Schmerzen in der linken Achselhöhle.

Vor 4 Monaten bemerkte Pat. einen grünlichen, sehr reichlichen, mitunter mit Blut vermischten Ausfluss aus der Scheide, der vor 2 Monaten übelriechend wurde. In der letzten Woche ver-

ringerte sich die Blutung, während der Ausfluss noch zunahm, ohne jedoch, wie früher, übelriechend zu sein.

Erste Menses zu 18 Jahren: von da ab regelmässig, mässiger Blutabgang ohne Schmerzen. 22 Jahre alt verheirathete sich Pat. und bekam 7 Kinder. Die dritte Entbindung war schwer, aber doch spontan; an sie schloss sich eine heftige Blutung. Danach hatte sie angeblich eine Unterleibsentzündung. Beim vierten Male wurde sie von Zwillingen entbunden.

Keine Fehlgeburt.

Der Vater war an Asthma gestorben, die Mutter aus unbekannter Ursache, eine Schwester an Unterleibskrebs.

Pat. befand sich bei der Aufnahme in einem guten Ernährungszustande: Herz und Lungen gesund. Die Cervix war abgeplattet kreisförmig, fast wie der Kopf eines Pilzes, hatte einen tiefen Einriss an der linken Commissur, während vordere sowie hintere Lippe und rechte Commissur unversehrt waren.

Hohe Amputation der Cervix unmittelbar über dem inneren Muttermund.

Die abgetragene Portio hatte eine Länge von 3,75 cm: an der hinteren Lippe befand sich eine papilläre Geschwulst von 1 Zoll im Durchmesser. Zwischen der erkrankten Stelle und dem hinteren Scheidengewölbe war noch ein schmaler Streifen gesunder Schleimhaut. Die Scheide war nicht ergriffen.

Bei der mikroskopischen Untersuchung sah man, dass die oberflächlichste Epithelschicht stellenweise verloren gegangen war, so dass die tieferen Schichten zu Tage traten. An anderen Stellen war die oberflächlichste Schicht vollständig intact, die tieferen Schichten hingegen verdickt und gegen die Unterlage durch eine wellige Linie abgegrenzt. Von den tieferen Epithelschichten waren in das unterliegende Gewebe Züge und Gruppen von Zellen und typische Krebsnester eingedrungen. Die Portio frei von Drüsen; nur in der Nähe des äusseren Muttermundes fanden sich einige, welche den Charakter von Erosionsdrüsen hatten. An einigen Stellen sah man — nicht in jedem Präparat — zwischen den Drüsen Krebszellenhaufen. An den meisten Drüsen nichts Besonderes; bei manchen hingegen zeigten sich Veränderungen, insofern die Bekleidungszellen schwanden und unmittelbar in ein dichtes Lager von Krebszellen überzugehen schienen. An anderen Stellen wiederum waren die Drüsenlumina theils partiell, theils vollständig von Krebszellen erfüllt (Tafel IV, Fig. 2 a a). Hier und da sah man an der sonst intacten Wand der Drüsen an Stelle des normalen Cylinderepithels Zelltrümmer. An diesen Stellen ging die

Neubildung unmittelbar an die Drüsen heran, was sich durch die kleinzellige Infiltration kund gab. An anderen Stellen wiederum wuchs die Neubildung in die Drüse hinein, vernichtete ihr Lumen und brachte so das Cylinderepithel zum Schwinden (Fig. 2, b). Gelegentlich sah man die Cylinderzellen der Drüsen ersetzt durch mehrschichtiges Plattenepithel. Der Process war ganz oberflächlich und ging nur 0,4 bis 0,8 cm in die Tiefe.

Fall IV. Die eben geschilderten Fälle beweisen die Neigung des Krebses, sich längs der Oberfläche der Portio auszudehnen, ohne den Cervicalcanal in Mitleidenschaft zu ziehen. Der folgende Fall spricht für diese Ausbreitungsweise in noch erheblicherem Grade.

Es handelte sich um eine 47jährige, verheirathete Kranke, welche 7 Mal geboren hat. Seit 3 Monaten litt sie an geringen Schmerzen und Ausfluss; keine Blutungen. Die Menses waren regelmässig. Gebärmutterkörper und Cervix gegen die Norm vergrössert, aber nicht härter als gewöhnlich. An der linken Commissur sass ein Geschwür von etwa Markstückgrösse, dessen Grund und Ränder nicht indurirt waren. Der äussere Muttermund klaffte so weit, dass man ein Fingerglied einführen konnte, wobei sich die Palmae plicatae geschwollen anfühlten. Die Lippen waren nicht geröthet, hatten im Gegentheil eine leicht livide Färbung; an der vorderen Lippe einzelne Punkte, die wie eiterhaltige Follikel aussahen.

Aus diagnostischen Gründen wurde ein kleines Stück aus der vorderen Lippe in der Nähe des Muttermundes excidirt, allein schon 14 Tage darauf fand sich im vorderen Scheidengewölbe eine Induration, ohne dass die Cervix ihrerseits auch nur die geringste Veränderung darbot. Ich muss bemerken, dass die Härte, die so häufig als ein Zeichen für Carcinom angeführt wird, in diesem Falle nicht vorhanden war. In der That fühlt man die Härte erst dann, wenn das Zellgewebe in die Krankheit mit hineingezogen ist. Mikroskopisch erwies sich das Plattenepithel an der Oberfläche intact, die tieferen Schichten schickten Fortsätze in das unterliegende Gewebe und bildeten hier Krebsnester. Es war ein ausgesprochener Fall von Plattenepithelkrebs. Wie weit derselbe in die Tiefe drang, liess sich mit Sicherheit nicht feststellen, da nur ein kleines Stück — eben zu diagnostischen Zwecken — entfernt war. Die Krankheit breitete sich ganz deutlich nach dem Scheidengrund zu aus, da hier das Bindegewebe sehr bald krebsig infiltrirt wurde.

Fall V. Dieser Fall erheischt darum ein besonderes Interesse,

weil er uns ein weiter vorgeschrittenes Stadium von Krebs der Portio zur Anschauung bringt (Tafel III, Fig. 1).

Die Kranke, eine 67jährige, verheirathete Frau, wurde im März 1886 in das University College Hospital aufgenommen. Vor 13 Jahren war Patientin von einem Waarenballen niedergeworfen worden, und gleich nachher bemerkte sie einen Vorfall, der anfangs von selbst zurückging, seit 2—3 Jahren aber reponirt werden musste. Seit 12 Monaten ungefähr bemerkt die Kranke gelegentlich unregelmässigen, wenn auch schwachen, Blutabgang. Aber erst seit ¼ Jahr fühlt sie sich schlechter: Fortwährend reichlicher Ausfluss, nicht selten mit Blut vermischt. Vor der Blutung litt Patientin an grünlich-gelblichem Ausfluss. Den Vorfall konnte sie bis vor wenigen Tagen zurückbringen, bis er eines Tages beim Stuhlgang ganz vorstürzte, wobei sich eine profuse Blutung einstellte. Die Kranke magerte in den letzten 6 Wochen sehr ab. Erste Menstruation im 14. Jahre, seitdem regelmässig, alle 4 Wochen, schmerzlos, 5 Tage lang. Menopause trat mit 45 Jahren ein.

Pat. heirathete mit 21 Jahren, hatte ein Kind und 2 Fehlgeburten. Krebs oder andere Geschwülste sollen in ihrer Familie nicht vorgekommen sein. An den Interphalangealgelenken und an den Metacarpo-phalangeal-Gelenken der Daumen, nicht aber der anderen Finger deutliche Zeichen von Arthritis; Hand- und Ellenbogengelenke frei. Die Gelenke der Unterextremitäten nicht ausgesprochen afficirt. Die Scheide war vorgefallen, die Schleimhaut blass, verhornt. Die Cervix lag vor der Vulva, auf ihrer vorderen Partie ein grosses Geschwür, welches sich über die hintere Hälfte der vorderen Vaginalwand ausdehnte. (Tafel III, Fig. 1.) Das Geschwür war hochroth und blutete leicht; seine Oberfläche erschien nicht eingesunken, und es schien mit blossem Auge, als hörte an seinen Rändern das verhornte Epithel scharf auf. Die Sonde drang in den Uterus in einer Länge von 10 cm ein.

Temperatur 37,5—37,8° C. Puls 80. Der Schnitt wurde durch die vordere Scheidenwand, ca. 1,25 cm von der erkrankten Partie entfernt, gelegt, diese vom Blasengrunde losgelöst und zur hinteren Scheidenwand geführt, und so die Cervix abgeschnitten.

Unter dem Mikroskop zeigte sich das Plattenepithel der Vagina verdickt und die obersten Lagen verhornt. Je mehr man sich der erkrankten Partie näherte, um so mehr waren die tieferen Zellschichten gewuchert und sandten Zapfen in das unterliegende Gewebe: in der krebsigen Partie selbst reichten diese Zapfen noch tiefer und zeigten zahlreiche Stränge, Massen und Nester von Krebs-

und verhornten Zellen in ihrem Centrum. Mit dem äusseren Muttermunde schnitt die Erkrankung scharf ab; hier fanden sich einige Drüsen mit intactem Cylinderepithel und einige mit Secret angefüllte Follikel. Stellenweise war das Oberflächenepithel unbedeutend verdickt, während es an anderen Stellen, wo die Krankheit bereits weiter vorgeschritten war, mehr oder weniger verloren gegangen war. Die Oberfläche des Ulcus war körnig. Der ganze Process spielte sich an der Oberfläche ab, seine grösste Tiefe betrug circa 1,5 cm. Cervix und Vagina waren in Folge des Vorfalls geschwollen und ödematös, und hierdurch erschien die eigentliche Dicke des erkrankten Gewebes vergrössert.

Fall VI. Pat., 53 Jahre alt, verheirathet, trat im Mai 1884 in das University College Hospital ein.

Sie gab an, vor 4 Jahren an schwachem Ausfluss aus der Vagina, der mit Schmerzen einherging, gelitten zu haben. Seitdem war sie gesund. Vor 3 Wochen wachte sie mit einem heftigen ziehenden Schmerz in der rechten Leistengegend auf, der allmählich nach dem linken Hypochondrium zog und dann wieder aufhörte. Diese Attacke dauerte eine halbe Stunde und war von einer Ohnmacht begleitet. In der folgenden Nacht wiederholte sich der Anfall. Bis jetzt hatte sie 3 derartige Anfälle, von denen einer hier beobachtet wurde. Bis zum 7. Mai, d. h. einen Tag nach ihrer Aufnahme, hatte sie keinen Ausfluss. An diesem Tage bemerkte man wenig schwachgelb gefärbten Ausfluss, der aber nach 24 Stunden wieder verschwand. Beim Wasserlassen klagte Pat. über geringe Beschwerden, besonders wenn der Urin lange angehalten wurde, indessen während der letzten 3 Wochen war auch hiervon nicht mehr die Rede. Pat. litt öfter an Uebelkeit und Erbrechen, Dyspnoe und zeitweise an grosser Athemnoth, die indessen nach einem lauten Schrei wieder verschwand. Vor 17 Jahren hatte sie Schmerzen in der Gegend oberhalb des Schambeins, aber keinen Ausfluss.

Erste Menstruation zu 15 Jahren, seitdem regelmässig alle 4 Wochen 4—5 Tage lang, mässiger Blutabgang ohne grosse Schmerzen. Menopause mit 44 Jahren.

Im 19. Jahre verheirathete sich Pat. und hatte im Laufe der ersten 7 Jahre 4 Kinder. Kein Abort. Die Entbindungen waren langwierig und schwer, Kunsthilfe nicht erforderlich. Sie nährte jedes Kind selbst 16 Monate lang.

Seit der letzten Entbindung wurde Pat. stärker, magerte aber während des letzten Jahres ab und wurde gleichzeitig nervös und reizbar.

Bei ihrer Aufnahme war Pat. noch ziemlich gut genährt; ihr Abdomen hatte ein ca. 3,75 cm dickes Fettpolster. Die Schleimhäute hatten ein gesundes Aussehen. Leichter Vorfall der hinteren Scheidenwand, die geröthet und ulcerirt war, ebenso wie ca. 2,5 cm des daran stossenden Dammes (Taf. V, Fig. 6). Die vordere Scheidenwand war ebenfalls bis ca. 1,25 oder 1,5 cm in die Urethra hinein ulcerirt; links ging das Geschwür noch weiter in die Harnröhre hinauf.

In der Ausdehnung des Geschwürs war die Scheide ausserordentlich verengt und ihre Wände so starr, dass der Finger kaum bis zum zweiten Gliede eingeführt werden konnte, so dass man die Portio nicht erreichen konnte. Die Scheidenwände waren nicht fixirt. Die Untersuchung verursachte eine leichte Blutung. Bei der Rectaluntersuchung erwies sich die Verdickung der hinteren Wand als nicht bedeutend.

Im October 1884 hatte Pat. geringen blutigen Ausfluss, zum ersten Male seit der Menopause, die $9^1/_2$ Jahre vorher eingetreten war; er dauerte jedoch nur einen Tag. Bevor er sich einstellte, hatte sie ziehende Schmerzen. Seitdem verlor sie bald flüssiges, bald mit Stücken vermischtes Blut und hatte beständig Leibschmerzen, die bis in die Beine ausstrahlten. Die Stuhlentleerung wurde schwer, der Urin konnte nicht gehalten werden. — Die jetzt vorgenommene vaginale Untersuchung ergab dasselbe wie sechs Monate zuvor. Nur die Untersuchung per Rectum zeigte, dass die Gewebe infiltrirt waren, und die Geschwulst aus drei Theilen bestand, von denen zwei deutlich abgegrenzt werden konnten: die Masse war im ganzen beweglich. Rechts vom Uterus konnte man eine Verdichtung fühlen.

Die Geschwulst wurde mit dem scharfen Löffel ausgekratzt, wobei sich herausstellte, dass sie in die eben erwähnte Masse nach hinten überging.

Temperatur 36,8°—37,0° C.

Stücke von der neu gewachsenen wie von der höheren und offenbar älteren Neubildung wurden mikroskopisch untersucht. Die gesunden Partien vom Rande zeigten normales Plattenepithel; je näher der erkrankten Stelle, um so dicker wurden die tieferen Lager und wuchsen in die scheinbaren Falten, welche durch die in das Epithel hineinragenden Papillen gebildet waren, bis in der Neubildung selbst die Zapfen noch länger wurden und in das darunter liegende Gewebe eindrangen. Massen von Epithelzellen durchsetzten die Scheidenwand (Taf. IV, Fig. 1). Das benachbarte Gewebe war kleinzellig infiltrirt. Die oberflächlichen Hornlager

des Epithels waren bis auf die ulcerirte Stelle erhalten; hier wurden sie dünner und dünner und gingen schliesslich ganz verloren. Die älteren Theile der Geschwulst bestanden aus Bindegewebe, das unregelmässige Massen und Alveolen bildete, in denen kernhaltige kleine Zellen lagen, die den Eindruck von Granulationszellen machten (Taf. VI, Fig. 1). Stellenweise sah man scharf abgegrenzte Räume, die mit kernhaltigen Zellen von verschiedener Gestalt, aber zweifellos epithelialem Charakter angefüllt waren. Die Schnitte durch diese Räume ergaben die verschiedensten Formen; mitunter waren es lange Stränge von Zellen, ein Beweis dafür, dass es sich um Epithelstränge handelte, die von der Oberfläche in das darunter liegende Gewebe eingedrungen waren.

Fall VII. Pat., 41 Jahre alt, verheirathet, hatte 3 Kinder und 1 Mal abortirt. Erste Menstruation zu 13 Jahren, seitdem regelmässig alle 4 Wochen, 4 Tage in mässiger Menge, bis zur Verheirathung mit Schmerzen.

Pat. heirathete zu 27 Jahren. Die erste Entbindung war schwer, dauerte 6 Stunden und musste mit der Zange beendet werden. Sie bekam 10 Tage nachher einen Blutsturz, musste vier Wochen das Bett hüten und hatte eine schlechte Reconvalescenz.

Pat. hatte noch während 3 Monate, immer nach der Periode, Ausfluss. 4 Tage vorher bekam sie gewöhnlich eine starke Blutung.

In der Familie war kein Fall von Geschwulst oder Krebs vorgekommen.

Bei der Untersuchung fand sich in der Vagina reichliches eitriges Secret; die Portio war roth, sah bös aus und war ulcerirt (Taf. III, Fig 2). Die Parametrien waren frei. Die Sonde drang 7,5 cm in den Uterus ein. Amputation der Cervix oberhalb des Vaginalansatzes. Das entfernte Stück wog ca. 97,3 g, hatte eine kugelförmige Gestalt und eine Länge von 6,25 cm von der Spitze bis zur Basis. Diese hatte einen Durchmesser von 3,75 cm von vorn nach hinten und 6,25 cm von rechts nach links. An den Lippen befand sich ein Geschwür, das die Form einer Niere hatte, wobei der dem Nierenbecken entsprechende Theil auf der vorderen Lippe lag, die weniger afficirt war als die hintere. Hier hatte das Geschwür eine Tiefe von 2,5 cm und spaltete die Lippe in ihrer ganzen Länge in zwei Hälften.

An einigen Stellen waren die Geschwürsränder aufgeworfen, an anderen unterminirt. Der Rand war in einer Ausdehnung von ca. 0,4 cm leicht erhaben; der Grund war unregelmässig. Der äussere

Muttermund lag ziemlich in der Mitte der Erkrankung, näher dem Theile, der dem Nierenbecken entsprach: er zeigte eine spaltförmige Oeffnung. Die hintere Lippe war am meisten ergriffen. Rings um die Neubildung erschien das Gewebe überall gesund. Die Schleimhaut des Cervicalcanals war geröthet, schien aber nicht krebsig erkrankt zu sein, so dass die Operation scheinbar völlig im Gesunden vorgenommen war. Temperatur 37.0 bis 37.5° C. — Bei der mikroskopischen Untersuchung zeigte sich das Plattenepithel unregelmässig verdickt mit vergrösserten Papillen. Nahe der erkrankten Partie war eine scharf abgegrenzte Verdickung der tieferen Epithellagen, in die schmale Papillen eindrangen. Zwischen der verdickten Partie und dem Rand des Geschwürs war das Oberflächenepithel ausserordentlich dünn, stellenweise ganz abgestossen. Hier befand sich kein indifferentes Gewebe, sondern kleinzellig infiltrirtes Cervicalstroma: dazwischen wiederum breite Epithelzüge und zwischen diesen schmale Streifen Cervicalgewebe oder Papillen.

Einige von diesen verliefen senkrecht zur Oberfläche, an der sie frei zu Tage traten, während andere noch mit einem dicken Krebsepithel bekleidet waren: dort hatten eben die Papillen die Krebsmassen noch nicht durchbrochen. Diese Anordnung zeigt die Entstehungsweise der Geschwulst in diesem Falle. Indifferentes Gewebe ist nirgends vorhanden. Die Krebsstränge werden durch das Wachsthum des Oberflächenepithels gebildet. Die Papillen durchbrechen häufig das wuchernde Epithel, und so erklärt sich auf den Schnitten der Verlust des Oberflächenepithels an einigen Stellen. Allenthalben war der Process ein oberflächlicher, der nicht mehr als 0.3 cm in die Tiefe drang und es schien, als ob die Geschwulst, sobald sie sich gebildet hatte, wieder zerfiel.

Die Cervicalschleimhaut war normal, mit Ausnahme einer Stelle dicht neben der Neubildung, wo die Cylinderzellen in mehreren Schichten über einander lagen. An ihrer Oberfläche befanden sich zahlreiche Papillen mit einer „Erosion", die weite mit leistenförmigen Vorsprüngen versehene Drüsen enthielt. Zwischen den Drüsen und dem Krebs war eine Strecke gesunden Gewebes. Die Neubildung war unabhängig von den Drüsen, obgleich an einigen Stellen ein centrales Lumen bestand, aus dem man eine drüsige Entstehung hätte vermuthen können. Die Erkrankung begann zweifellos an der Oberfläche und nahm von dort einen für den Plattenepithelkrebs ungewöhnlichen Verlauf, indem sie in das Cervicalstroma eindrang und von dort mehr oder

weniger ringförmig in der Cervixsubstanz weiterkroch, diese in zwei Theile spaltend.

Ich habe noch einen dem oben beschriebenen ganz ähnlichen Fall beobachtet. Hier war die Cervix vollständig in zwei kreisrunde Theile gespalten. Die vaginale Fläche des äusseren Theiles erschien dem untersuchenden Finger gesund. Im Laufe von einigen Tagen stiess sich der innere Theil vollständig los und liess ein trichterförmiges Geschwür an Stelle des Cervicalcanals. Eine mikroskopische Untersuchung dieses Falles wurde nicht vorgenommen, so dass die specielle Form des Krebses nicht festgestellt werden konnte.

Fall VIII. Pat., 35 Jahre alt, wurde im Juni 1880 in das University College Hospital aufgenommen, auf die Station des Herrn Dr. Graily Hewitt. Sie war 16 Jahre lang verheirathet, hatte 9 Kinder, nie abortirt. Die letzte Entbindung, 9 Monate vor ihrer Aufnahme, verlief sehr leicht.

Während der letzten Schwangerschaft hatte Patientin Ausfluss, der in den letzten zwei Monaten mit Blut vermengt war.

Sie datirt ihre Krankheit von dem ersten Auftreten der Periode 8 Wochen nach der letzten Entbindung. Die Blutung war sehr stark, dauerte 4 Wochen, Pat. musste das Bett hüten und Eisumschläge auf die Vulva machen. Danach hörte die Blutung 14 Tage lang auf, statt dessen stellte sich weisser Fluss ein. Dann kehrte die Blutung einmal wieder, hörte nach 24 Stunden auf, um bald wieder von Neuem einzusetzen, ohne dass eine Besserung bis jetzt eingetreten wäre. Pat. wurde schwächer, ist aber schmerzfrei.

Erste Menstruation zu 18 oder 19 Jahren, seitdem regelmässig bis vor 8 Wochen, ohne Schmerzen.

Die Mutter war in einer Irrenanstalt, der Vater an Wassersucht gestorben, Bruder und Schwester sind gesund. Patientin sieht gut aus; ist nicht anämisch, aber etwas bleich und abgemagert.

Bei der vaginalen Untersuchung fühlt man einen vom Cervix ausgehenden, Putenei-grossen Tumor von der Gestalt eines Pilzes, der überall hart, fest und glatt war. Er entsprang von der rechten Commissur und der vorderen Lippe. Die Sonde drang in normaler Richtung und Länge in den Uterus ein. Der Tumor mitsammt eines Theils der vorderen Lippe wurden mittels Ecraseurs entfernt. Er mass 5 : 2.5 cm. Auf dem Durchschnitt erwies sich die oberflächliche Partie weicher als die centrale, die den Eindruck eines Fibroids machte.

Unter dem Mikroskop sah man, dass es sich um einen fibrösen Polypen oder um eine Hypertrophie der Muttermundslippe handelte, die, an einer Seite mit Plattenepithel bekleidet, der Sitz eines oberflächlichen Epithelioms von typischem Plattenepithelcharakter war. Das Plattenepithel war erhalten, und grosse Vorsprünge gingen von da in die Substanz des Tumors, ohne jedoch weit in die Tiefe zu dringen. Sie bildeten Stränge, Gruppen und Nester von Epithelzellen, von denen viele verhornt waren. —

Bei der Durchsicht dieser Fälle constatiren wir also, dass der Krebs an jedem Punkte der Vaginalportion vom äussern Muttermunde bis zum Scheidengewölbe einsetzen kann. Er kann an mehr als einem Punkte gleichzeitig anfangen — wie im Fall I, oder am äussern Muttermunde (Fall II. und III.), oder an der Oberfläche eines Polypen, der auf einer Lippe sitzt.

Die Formen, die er in seinem Beginn darbietet, sind nicht mannigfach. Ruge und Veit geben an, dass der Portiokrebs in Knotenform auftritt, aber die Fälle, die als solche beschrieben werden, entstehen aus Bindegewebe, und sind darum unter die Sarcome zu rechnen.

Von den 8 Präparaten, die mir zu Gebote standen, hatten drei keine bestimmte Form: nur die Lippen schienen etwas verdickt. Einmal erschien die Krankheit in Form eines papillären Gewächses, möglicherweise das Anfangsstadium eines Blumenkohlgewächses. Wirkliche Blumenkohlgewächse sind nach meiner Ansicht selten, denn es handelt sich dabei um Plattenepithelkrebse, die von der Vaginalportion ausgehen. Nicht selten trifft man freilich Krebse, welche dem obersten Theile eines Blumenkohlgewächses gleichen, aber sie haben keinen Stiel und sind nach ihrer Entfernung fest und solide, während ein Blumenkohlgewächs nach der Exstirpation zusammenfallen und den Cervix als Stiel haben muss. Nur einmal, und zwar vor 12 oder 13 Jahren, habe ich ein wahres Blumenkohlgewächs in meiner Praxis gesehen, ein Fall, der jedoch nicht zur mikroskopischen Untersuchung kam. Der Güte des Herrn Dr. Goodson verdanke ich indessen ein anatomisches Präparat, das er mit dem besten Erfolge mit dem Ecraseur entfernt hatte; 1,25 bis 1,5 cm gesunden Portiogewebes war mitsammt dem Tumor abgetragen worden. Die Wucherung ging rings vom äussern Muttermund aus, hatte ungefähr die Grösse einer kleinen Wallnuss und hatte an der Basis einen Durchmesser von 2,5 cm (Alkoholpräparat). Es sah aus, wie eine Masse von gewundenen Fäden, und war vollständig zottig und weich.

Mikroskopisch konnte man nachweisen, dass es sich um einen

Plattenepithelkrebs handelte, der von der mit Uebergangsepithel bekleideten Oberfläche ausging.

Einer der 8 Fälle zeigte eine rothe, höckrige Oberfläche, ein anderer eine unebene, körnige.

Man muss daran festhalten, dass eine Vaginalportion, welche nur oberflächlich vom Krebs inficirt ist, völlig glatt erscheinen, ja ganz gesund aussehen und vielleicht nur eine geringe Verfärbung darbieten kann.

Von einem Riss sah ich die Krankheit niemals ausgehen, und es ist auch nicht einzusehen, welche ätiologische Bedeutung eine Laceration für die Form des Krebses haben soll, die wir soeben besprochen haben.

Weiterhin haben wir die Verbreitungsweise des Portiokrebses ins Auge zu fassen. Geht er in die Tiefe und afficirt so das Uteringewebe, oder breitet er sich nur oberflächlich aus und, wenn letzteres der Fall ist, in welcher Richtung? In allen Fällen — sechs an Zahl —, in denen es möglich war, die Ausdehnung der Geschwulst in die Tiefe festzustellen, war sie oberflächlich und betrug nicht mehr als 0,4—0,8 cm, und nur ein einziger Fall zeigte als grössten Tiefendurchmesser 1,8 cm. Allein hierbei handelte es sich um einen Scheidenvorfall, so dass die Cervix vor der Vulva lag, und man kann die erheblichere Dicke aus dem Oedem und der Schwellung, welche die Verlagerung bedingte, herleiten. Es ist ja zweifellos, dass im späteren Stadium, wenn die Oberfläche zerstört und das Zellgewebe ergriffen ist, auch die tieferen Theile in Mitleidenschaft gezogen werden, aber selbst in einem so vorgeschrittenen Stadium wie im Fall VI, in dem doch schon fast die ganze Scheide ergriffen war, kann der Process sehr lange ein oberflächlicher bleiben, ohne dass es zur Infiltration in der Tiefe der Cervix kommt. Später wird das Zellgewebe der breiten Mutterbänder ergriffen, mitunter auch die Ligamenta sacro-uterina, was ich indessen nie beobachten konnte.

Die Verbreitungsweise der Neubildung ist besonders wichtig im Hinblick auf die Behandlung. In keinem meiner Fälle war der Cervicalcanal in Mitleidenschaft gezogen, jedoch konnte es bei 2 von den 8 Fällen nicht sicher festgestellt werden. In 6 Fällen war der Cervicalcanal normal, so dass die Grenzen der Geschwulst nicht nach oben, in der Uterushöhle, sondern nach unten und aussen in der Scheide lagen. Der Krebs kriecht eben nach dem Scheidengewölbe und von da längs der Oberfläche der Scheidenwände fort. Das Vorwärtsschreiten der Erkrankung in dieser Richtung konnten wir an den eben beschriebenen Fällen in verschiedenen Stadien

verfolgen. Im I. Fall beginnt die Neubildung an mehreren Stellen, im II. zieht sie vom äussern Muttermund längs der hinteren Lippe zur Vagina, im III. ist sie in derselben Richtung noch weiter vorgeschritten; im IV. Fall reicht sie bis an das Scheidengewölbe, im V. hat sie die vordere Scheidenwand, im VI. beide Scheidenwände zum grössten Theil ergriffen.

Welche Lippe vom Krebs bevorzugt wird, weiss ich nicht; aus meinen Fällen folgt für diese Frage nichts. Wächst er wie ein Blumenkohlgewächs, so bleibt er oberflächlich und dringt nur wenig tief in die Cervix ein. Dies wird durch die Fälle bewiesen, welche nach Entfernung der Geschwulst durch den Ecraseur geheilt blieben — bekanntlich nimmt dieses Instrument nur eine sehr oberflächliche Partie der Cervix weg.

Unter den oben mitgetheilten Fällen findet sich einer, welcher einen ganz anderen Verlauf nahm, als alle übrigen — ich meine den Fall VII. Hier scheint die Krankheit von einem Punkt der vaginalen Oberfläche der Portio zwischen äusserem Muttermunde und Scheidengewölbe ausgegangen und dann in die Substanz der Cervix bis auf eine Tiefe von beinahe 2,5 cm eingedrungen zu sein.

Dieser Fall zeigte weder Neigung, sich oberflächlich auszubreiten, noch hatte er das Gewebe in weitem Umfange ergriffen, denn die Tiefe der Neubildung betrug an einigen Stellen der Oberfläche nicht mehr als 0,3 cm.

Die meisten meiner Fälle kamen in einem so frühen Stadium in meine Beobachtung, dass man füglich nicht Metastasen erwarten durfte, und in der That fanden sich dieselben nicht. Nur im Fall VI, in welchem sich der grösste Theil der Scheide erkrankt fand, hätte man Metastasen erwarten können.

Ich fand jedoch keine, nur einige Verdickungen in den breiten Mutterbändern: die Gebärmutter war noch beweglich, und die Drüsen am Foramen obturatorium und die Leistendrüsen waren frei. Bei zwei Fällen von Carcinom der Portio mit Ergriffensein der Scheide, die freilich nicht histologisch untersucht worden sind, fand ich die Leistendrüsen geschwollen. —

Der Bau des Krebses war in allen Fällen der eines Plattenepithelkrebses. Von der Portio habe ich nur diese Formen entstehen sehen, obschon andere vorkommen, die aber dann secundär in die Portio eingedrungen waren. Leider ist die Zahl meiner Fälle eine zu geringe, um weitere Fragen an der Hand derselben zu erörtern, nur über die Aetiologie dieser Krebsform möchte ich eine oder zwei Beobachtungen mittheilen. Die jüngste der Patientinnen war 30, die älteste

67 Jahre alt. Bei zwei Kranken trat das Leiden lange nach der Menopause auf, die übrigen sechs befanden sich im Alter von 30 bis 47 Jahren, d. h. der Krebs tritt häufiger in der Zeit bis zur Menopause auf als nachher.

Alle Patientinnen waren verheirathet, nur eine war Wittwe. Ob die Zahl der Geburten von Einfluss auf die Entstehung der Krankheit ist, ist zweifelhaft. Eine Kranke hatte 1 Kind und 1 Mal abortirt, zwei hatten 2 Kinder und 1 Mal abortirt, eine hatte 3 Kinder und 1 Mal abortirt, eine hatte 4, zwei hatten 7 und eine hatte 9 Kinder. Wir finden also, dass 5 Frauen weniger, 3 mehr als die Durchschnittszahl von Kindern hatten.

Weiterhin war keine von den Entbindungen besonders schwer, in keinem Falle war Kunsthilfe erforderlich. In einem einzigen Falle fand sich in der Familie Krebs — eine Schwester der betreffenden Kranken war daran gestorben.

Die Vorgeschichte der Kranken giebt keinen Aufschluss für die Ursache des Leidens. Bald beginnt die Menstruation früh, bald spät, mit 11, 12, 18, 19 Jahren und kann regelmässig, schmerzlos, kurz ganz normal sein.

Während des ersten Stadiums macht das Carcinom wenig Symptome. Blutungen waren bei vier Kranken ein frühes, vielleicht das erste Symptom, bei einer beim Coitus, bei den anderen dreien unabhängig von demselben. Bei einer anderen ist die Blutung vielleicht auf einen Polypen, nicht auf das Carcinom zu beziehen; ohne dass man mit Sicherheit entscheiden kann, ob nicht die Blutung erst eintrat, nachdem die Oberfläche des Polypen krebsig degenerirt war.

Ausfluss — ob weiss, ob gelb — ist so alltäglich bei Frauen, dass man ihn nicht als ein charakteristisches Symptom des Krebses auffassen darf.

Mehr oder minder starken Ausfluss zeigten alle Patientinnen, mit Ausnahme einer Kranken. Er hatte aber schon bestanden, ehe nur eine Spur der Krankheit vorhanden war. Kurz vorher oder gleichzeitig mit dem Ausfluss trat bei vier Kranken Blutung auf; übelriechend wurde er in sehr frühem Stadium bei zwei Patientinnen. Derselbe fehlte gänzlich in einem Falle und zwar gerade da, wo die ganze Scheide miterkrankt war. Gemeinhin hält man den stinkenden Ausfluss für ein Zeichen eines weit vorgeschrittenen Krebses, herrührend von dem Zerfall und der Einschmelzung der Neubildung. Allein schon in ganz frühem Stadium können wir ihn antreffen, ganz unabhängig vom Zerfall der Gewebe. Möglich, dass der üble Geruch von der Retention der leichten Blutabgänge in

der Scheide herrührt, die sich leicht zersetzen, um als übelriechender Ausfluss zu Tage zu treten. —

Von Seiten der Blase sind nur wenig Symptome zu verzeichnen. Eine Kranke empfand seit vielen Jahren Brennen beim Wasserlassen, welches sie auf Rheumatismus bezog, eine andere hatte leichte Strangurie, die vielleicht auf das Carcinom zurückzuführen ist, wahrscheinlich aber schon lange vorher bestanden hatte.

Ueber den zeitlichen Verlauf dieser Form des Krebses lässt sich wenig oder nichts aussagen. Eine Kranke starb 12 Monate nach der Operation eines Carcinoms, das wenigstens schon 4 Monate vorher bestanden hatte. Eine andere Kranke, bei der die Untersuchung vor $2^1/_2$ Jahr sogar eine totale carcinomatöse Erkrankung der Scheide ergab, befindet sich im Herbst dieses Jahres (1888) noch am Leben. Die Krankheit hat in diesem Falle wahrscheinlich schon Jahre lang bestanden.

Der Krebs der Cervix.

Wir kommen nunmehr zur Betrachtung des Carcinoms der eigentlichen Cervix.

Vorher müssen wir aber mit wenig Worten einen Zustand besprechen, der seit Alters her immer wieder von Neuem die Aufmerksamkeit auf sich gelenkt hat, gegen welchen die verschiedensten Heilmethoden vorgeschlagen sind, dessen wahre Natur jedoch so lange unerkannt blieb, bis sie Ruge und Veit durch ihre Studien klar legten. Ich meine die sogenannte Ulceration, Abrasion oder Erosion des Muttermundes, die bald auf einer, bald auf beiden Lippen vorkommt. Sie erscheint roth, liegt manchmal wie ein schmaler Ring um den Muttermund, manchmal bleibt sie auf eine Lippe beschränkt: in anderen Fällen wiederum sehen wir sie in Ausdehnung eines 2 Markstückes und sogar die gesammte Oberfläche der Muttermundslippen einnehmen (Tafel V, Fig. 1). Die Oberfläche einer Erosion fühlt sich weich an und zeigt mitunter leicht blutende Erhabenheiten. Thatsächlich handelt es sich jedoch weder um eine Ulceration, noch um eine Abrasion, noch um eine Erosion: denn es existirt kein Substanzdefect: vielmehr ist die

Epitheldecke erhalten, nur dass jetzt Cylinderepithel da steht, wo früher und normal Plattenepithel zu finden war. Eine Erosion kann makroskopisch leicht das Bild eines Krebses vortäuschen, und andererseits der Krebs das einer Erosion. Den wahren Charakter des Leidens deckt alsdann allein die mikroskopische Untersuchung auf; denn die Krankenbeobachtung führt nur langsam zum Ziel, und hat darum bei den Fällen „bösartiger Natur" oft furchtbare Folgen. Wartet man nämlich, so geht leicht der Zeitpunkt verloren, in welchem man mit Aussicht auf Erfolg eine wirklich heilbringende Behandlung versuchen kann. Was ist nun eine Erosion? Und in welcher Hinsicht unterscheidet sie sich vom Krebs und vom Adenom? Man stellt sie sich am ehesten vor, wenn man sie als Uebergreifen der Schleimhaut des Cervicalcanals über den äusseren Muttermund hinweg auf die Muttermundslippen auffasst, welch letztere sonst in der Norm mit geschichtetem Pflasterepithel bedeckt sind. Das Bild einer Erosion erhält man indess auch bei manchen Fällen von Hypertrophie der Schleimhaut der Cervix, welche aus einem mehr oder minder weiten Muttermund so zu sagen herausquillt — wie z. B. in der Schwangerschaft.

Allein in diesen Fällen ist das Uebergangsepithel noch erhalten und es hebt sich deutlich zwischen dem Pflaster- und Cylinderepithel ab. Eine wahre Erosion hingegen zeigt genau die nämliche Structur, wie eine Cervixschleimhaut, die jetzt die Oberfläche einnimmt, wo vorher Pflasterepithel sass. Dieser Zustand kommt seinerseits gar nicht selten in Gemeinschaft mit einer Hypertrophie des untersten Abschnittes der Cervicalschleimhaut vor. Wir finden Drüsen, die mit Cylinderepithel bekleidet sind, wir finden Cylinderepithel auf der Oberfläche. Der Unterschied zwischen einer Erosion und einem Carcinom liegt darin, dass das Epithel sowohl an der Oberfläche wie in den Drüsen aus einem einzigen Lager besteht, und dass es keine verirrten Keime in die Tiefe schickt. Der Unterschied zwischen einer Erosion und einem Adenom der Cervix besteht darin, dass die Drüsen verhältnissmässig oberflächlich liegen, und in Differenzen, die ich weiter unten ausführen werde.

Nach Ruge und Veit sollen die Erosionsdrüsen durch eine Umwandlung der tieferen Schichten des Plattenepithels entstehen, welches in die Tiefe dringt und sich schliesslich zu Drüsen abschnürt. Ich kann diesen Entstehungsmodus nicht anerkennen, er erscheint mir sogar fast unwahrscheinlich.

Zwei Möglichkeiten giebt es meiner Ansicht nach, wie Erosionen entstehen können, eine Art, wie sie sicher zu Stande kommen. Wenn man eine Cervix mit einer Erosion untersucht, so findet man kleine

rothe Pünktchen auf der Oberfläche des Plattenepithels nahe am Rande der Erosion. Diese Punkte und diese Inselchen führen uns zur Erkenntniss der Entstehungsweise der letzteren. Sie sind nämlich kleine Drüsenauswüchse, die von den Cervicaldrüsen nach der vaginalen Oberfläche der Cervix zu wuchernd, dieselbe durchdringen. Bei der Betrachtung des Krebses der Vaginalportion habe ich oben auseinandergesetzt, dass das Plattenepithel an den Stellen verloren geht, an denen die Papillen, durch die Oberfläche wuchernd, dieselbe emporwölben. Die Papillen sind dann von dem Hornepithel, das sie sonst bedeckt, entblösst. Ganz das Nämliche finden wir an der Cervix, wenn von deren Drüsen eine Epithelwucherung gegen die Oberfläche, die mit Plattenepithel bedeckt ist, beginnt. Dann wird dasselbe dünner und dünner, um schliesslich ganz zu verschwinden.

Bei Erosionen findet man die Drüsen des unteren Cervicalabschnitts erheblich vergrössert und an Zahl vermehrt, sie dringen tiefer in das Cervicalgewebe ein als in der Norm und in ihr Lumen springen häufig leistenförmige Erhebungen vor. Obschon die Drüsen etwas tiefer wuchern, bleiben sie doch noch immer oberflächlich in der Cervix, denn indem sie nach aussen und unten ziehen, dringen sie doch nur in das Gewebe ein, welches unmittelbar unter dem Plattenepithel der Portio liegt. Sie kriechen dann zwischen das Epithel und schicken Fortsätze durch das letztere zur Oberfläche.

Diese Art des Wachsthums bringt es mit sich, dass der Rand der Erosion unregelmässig verläuft, dass andererseits jene rothen Punkte an den Stellen des Plattenepithels entstehen, an denen das Epithel ganz fehlt oder doch verdünnt ist. Weiterhin finden sich mitten in der Erosion noch Inseln von Plattenepithel und zwar da, wo dasselbe gänzlich von der Drüsenneubildung unberührt geblieben ist. Geht das Plattenepithel verloren, so wird es durch Cylinderepithel ersetzt. Die Art des Epithels, welches die Drüsen auskleidet, ist die nämliche, wie in den Cervicalfollikeln: die Zellen sind zumeist kubisch, oft aber auch in die Länge gezogen und deutlich zugespitzt. Die Spitzen stehen ein wenig auseinander, und darum sieht eine vorspringende Leiste der Drüsenwand wie eine Bürste mit auseinandergefaserten Borsten aus.

Eine andere Entstehungsmöglichkeit der Erosion kann man von einer directen Ausbreitung des Epithels des Cervicalcanals nach unten herleiten, indem sich das Cylinderepithel an die Stelle des Plattenepithels setzt, mit gleichzeitiger Neubildung von Drüsen und Zotten. Indessen habe ich diesen Modus niemals beobachtet, wenn ich ihn auch keineswegs für unwahrscheinlich erachte. —

Der Reichthum an Drüsen in einer Erosion pflegt ein grosser zu sein: sie verzweigen sich, theilen sich und bilden Follikelhaufen mit cylinderförmigem Ausführungsgang. Manche bleiben einfach, bei anderen hingegen ist das Innere durch papilläre Vorsprünge so getheilt, dass ihr Lumen ein wahres Labyrinth bildet (Tafel VI, Figur 3). Gegenüber diesen rasch wachsenden Drüsen verhält sich das Stroma nicht unthätig, sondern betheiligt sich seinerseits an der Bildung der Erosion, insofern es stark kleinzellig infiltrirt ist. So entsteht die Grundlage für die zahlreichen Papillen, welche ihrerseits einen wesentlichen Antheil an der Vielgestaltigkeit der Drüsen haben.

Neben dieser gewöhnlichen glandulären Erosion findet man gelegentlich um den äussern Muttermund und in dem unteren Abschnitte des Cervicalcanals zottige Neubildungen. Ihnen wird eine grosse Neigung bösartig zu werden, zugeschrieben, obschon sie im Beginn gutartig sein sollen. Indessen ermangelt eine derartige Ansicht nach meinen bisherigen Erfahrungen der wissenschaftlichen Begründung. Dreimal sah ich diese Geschwülste am äussern Muttermund, einmal war sogar der ganze Cervicalcanal betroffen. Die ersteren beiden waren mikroskopisch durchaus gutartig, im letzteren Falle zeigte sich ein junger Krebs in den Drüsen. Da diese Fälle weder für, noch gegen die eben erwähnte Ansicht etwas beweisen, ziehe ich auch keine Schlussfolgerung aus denselben.

Fall IX. Patientin, eine verheirathete Frau von 28 Jahren, klagte über Schmerzen, die schon seit 18 Monaten bestehen. Sie traten alle 14 Tage auf und waren mit beständigen Magenbeschwerden verbunden. Die Menses waren regelmässig. Ausfluss bestand nicht.

Patientin hatte mit 19 Jahren geheirathet, hatte 3 Kinder. Wochenbetten normal, Kinder selbst genährt.

In ihrer Jugend wurde der Patientin eine nussgrosse Geschwulst von der Stirn und eine andere von der Zehe entfernt. Die Muttermundslippen hatten die Grösse eines Zweimarkstückes; diese Vergrösserung betraf nur die Lippen, welche roth waren und sich granulirt anfühlten. Das Ganze machte den Eindruck einer Hypertrophie der Schleimhaut des tiefsten Theils des Cervicalcanals. Nach hinten war die Neubildung scharf begrenzt, während sie nach vorn allmälig in die gesunde, mit Plattenepithel bekleidete Oberfläche überging. Uterus normal gross, frei beweglich. Collumamputation in einer Ausdehnung von 2,5 cm.

Das entfernte Stück wurde durch einen Schnitt in der Mittellinie gespalten (Tafel VI, Figur 2). Die Neubildung beschränkte sich auf die Oberfläche, umgab den Muttermund und zog ungefähr

1,25 cm in den Cervicalcanal hinein. Die Geschwulst erschien zottig und umfasste die ganze Circumferenz des Canals mit Ausnahme der linken Seite, welche lacerirt war. Neben dem Rande der Geschwulst sah man Inseln von Plattenepithel, unter welchen die wuchernden Papillen hervorragten.

Fall X. Die Kranke wurde von Herrn Dr. Pratt in das University College Hospital geschickt, war 23 Jahre alt, ledig. Ihr Leiden begann vor 3 Jahren mit heftigen Beschwerden bei der Regel, die vorzüglich in dem Hypogastrium sassen und in die Iliacalgegend ausstrahlten. Die Kranke empfand dabei heftiges Brennen und Stechen, das immer 5—6 Stunden andauerte. Noch 2—3 Tage nach der Periode empfand Patientin diese Schmerzen.

Erste Regel im 16. Jahr. Während eines Jahres unregelmässig, geringer Blutverlust, ohne Schmerzen.

Bis vor 3 Jahren war Patientin im Dienst, musste ihn aber in Folge ihrer Krankheit aufgeben.

Sehr viel grünlicher Schleim in der Scheide. Die Muttermundslippen sahen wie eine rothe gefässreiche Neubildung aus und machten einen bösartigen Eindruck. Der Muttermund stellte einen langen queren Spalt dar, blutete leicht bei Berührung. Collumamputation 1,25 cm über die erkrankte Partie hinaus (Tafel V, Fig. 1). Bei der mikroskopischen Untersuchung zeigte sich, dass der kranke Theil aus einer enormen Neubildung von Schleimhautfalten bestand, welche von der ganzen Circumferenz des Muttermundes ausgingen und bis 0,8 cm in den Cervicalcanal hineinreichten. Die Begrenzung gegen die Vaginalportion war scharf; es waren die Falten hier schmaler als am Muttermund. In beiden Fällen zeigte das Mikroskop nur schnell wachsende Papillen und Drüsen, nirgends Krebs.

Die Betrachtung der Drüsenneubildung, die auf die oberflächlichen Gewebe beschränkt blieb, führt uns naturgemäss zu denjenigen drüsigen Bildungen, welche eine solche Grenze nicht innehalten, sondern in die Tiefe dringen, also die ganze Dicke der Cervix betreffen. Das sind Adenome, und diese besitzen einen bösartigen Charakter. Sie scheinen sehr selten vorzukommen. Denn ausser von Schroeder, Ruge und Veit fand ich keinen anderen Fall in der Literatur. Ich beobachtete zwei derartige Fälle, die beide für Krebs gehalten wurden. In der That ist die Diagnose auf klinischem Wege unmöglich: das Mikroskop bringt hier die Entscheidung.

Fall XI. Der erste derartige Fall betraf eine verheirathete 49jährige Frau, die 8 Mal geboren und 5 Mal abortirt hatte.

Zwei Jahre vor ihrer Aufnahme in das Krankenhaus Menopause. Bis Mai 1885 hat die Kranke „gar nichts bemerkt", d. h. also 4 Monate vor ihrer Aufnahme. Seit dieser Zeit aber blutet die Kranke sehr stark und leidet an heftigen Schmerzen. Seit Beginn des Jahres hatte Pat. weissen Fluss. Derselbe wurde in der letzten Zeit übelriechend. Bei ihrer Aufnahme klagte die Kranke über dumpfe Schmerzen in der Magengegend, im Kreuz und in den Oberschenkeln. Die Schmerzen waren mitunter sehr heftig. Die Dauer der Anfälle schwankte, indessen hörte der Schmerz beim Liegen auf. In der letzteren Zeit ist die Kranke abgemagert. Häufiger und schmerzhafter Harndrang.

Erste Menses im 16. Jahre, regelmässig, alle 3 Wochen, immer 8 Tage lang, in mässigen Mengen. Patientin hat immer an weissem Fluss gelitten.

Die Kranke hat mit 22 Jahren geheirathet, Geburten und Wochenbetten normal.

Tumoren oder Krebs waren in ihrer Familie nicht vorgekommen.

Reichliches eitriges Secret in der Scheide, die Schleimhaut stark injicirt. Der obere Theil der Scheide wurde durch einen grossen Tumor ausgefüllt, welcher die erkrankte Cervix war. Die Krankheit sass vorzüglich auf der hintern Lippe, theilweise auch auf der vordern, hatte aber bereits sowohl den vordern als den hintern Scheidenansatz ergriffen. Die vaginale Bekleidung der Cervix war z. Th. intact, d. h. überall noch Plattenepithel, das freilich gegen die Norm mehr oder weniger verdünnt erschien. An einigen Stellen war es jedoch vollständig zu Grunde gegangen, an anderen noch von normaler Stärke. Unter ihm lag eine unregelmässig dicke Schicht, welche aus dem kleinzellig infiltrirten Cervixstroma bestand (Tafel VII, Figur 1, a und b). Diese Schicht war ziemlich schmal, indessen nicht überall von gleicher Dicke. Das übrige Gewebe setzte sich aus zahllosen Drüsen zusammen, zwischen denen ein sehr schmales mit Rundzellen durchsetztes Zwischengewebe lag. Thatsächlich war die ganze Cervix in eine Drüsenmasse verwandelt. Diese Drüsen hatten jede mögliche Form. Ihr Lumen war oft sehr ausgedehnt, andere erschienen wie grosse zusammengefallene Säcke mit Cylinderepithelbekleidung. Von den Erosionsdrüsen unterschieden sie sich markant durch die Abwesenheit von Leisten an ihrer Innenfläche Eine einfache Cylinderepithelschicht bildete ihre Wand; die Zellen waren alle länglich, ohne Zeichen einer krebsigen Veränderung.

So ist die Veränderung als reines Adenom anzusprechen. Dieselbe be-

sass einen zweifellos bösartigen Charakter. Die ganze Dicke der Cervix und das parametrane Gewebe waren von der Neubildung durchsetzt.

Fall XII. Die zweite Kranke, welche an Adenom litt, war eine 44jährige Frau, die im August 1886 in das University College Hospital aufgenommen wurde.

Die Regel war bis vor 18 Monaten regelmässig, als die Kranke einen Blutsturz bekam. Seit dieser Zeit leidet sie an heftigen Blutungen, die sich alle 10 bis 14 Tage wiederholten. Seitdem bemerkt sie auch einen dicken, gelben Ausfluss, der indessen nicht übelriechend ist; keine Schmerzen. Wasserlassen und Defäcation in Ordnung, nur zeitweise Obstipation.

Während der letzten zwei Jahre hat sie erheblich an Körpergewicht verloren. — Häufige Uebligkeit.

Regel zum ersten Mal im 13. Jahre, regelmässig alle 4 Wochen, 2—3 Tage lang, gering und schmerzlos. Beständiger weisser Fluss.

Mit 23 Jahren heirathete die Kranke und hat 3 Mal geboren, das letzte Mal vor 20 Jahren; seitdem noch 1 Mal abortirt.

Die Geburten verliefen leicht, aber nur langsam erholte sich die Kranke davon. Sie nährte alle Kinder ungefähr 8 Monate lang.

Zwei Brüder und eine Schwester starben an Schwindsucht, Krebs war in der Familie nicht vorgekommen. Puls 99, Temperatur 37,6° C. —. Patientin ist gut genährt. Aus der Scheide ein dünner, wässriger Ausfluss. Die Cervix stellte einen Tumor dar, der sich wie die Oberfläche eines Blumenkohls anfühlte. Er war eine halbe Mannsfaust dick und nahm von der ganzen Cervix seinen Ausgang.

Die Scheide war nur an der hinteren Wand am Scheidenansatz ergriffen. Uteruskörper anteflectirt, ein wenig vergrössert. Bei der combinirten Untersuchung durch Scheide und Rectum fand sich nirgends Induration. Die Beckendrüsen waren nicht palpabel, die Leistendrüsen nicht vergrössert. Bei der Auslöffelung der Tumormassen zeigte sich, dass die ganze Cervix bis hinauf zum innern Muttermund erkrankt war.

Die mikroskopische Untersuchung ergab einen ganz ähnlichen Befund wie im vorigen Fall. Nur war das Plattenepithel dünner, obschon überall erhalten. —

Wir kommen nunmehr zur Betrachtung des wirklichen Krebses der Cervix, der sich vom malignen Adenom durch die Zeichen unterscheidet, die ich gleich anführen werde. Er kann von jedem Theile der Cervix seinen Ausgang nehmen und wir werden mit einem Fall beginnen, der von einem tieferen Theil der Cervix entstanden war.

Fall XIII. Die Angaben über diesen ersten Fall verdanke ich der Güte des Herrn Dr. George Bird, mit dem ich die Patientin

zuerst sah. Bis zu ihrer Verheirathung vor 22 Jahren war die Kranke immer gesund. Die Cervix wurde 1876 bilateral gespalten. Darauf ging die Kranke nach Indien. 1877 trat die Menstruation alle 3 Wochen auf. Im Jahre 1885 dauerte sie immer 7 Tage lang. Die Cervix war ulcerirt, ein zäher Ausfluss kam aus dem Muttermund. Pat. hat nicht ziehende, sondern stechende Schmerzen in der Scheide. Der Muttermund blutete bei Berührung. Die Kranke selbst bemerkte das Stärkerwerden der Menstruation im Jahre 1883. Sie hatte einen schwach blutig gefärbten Ausfluss beim Uriniren.

Ein Aufenthalt in Malvern besserte ihr Befinden, und im Februar 1886 dauerte die Periode nur noch 5 Tage, und trat in Intervallen von 3 Wochen auf. Trotzdem magerte Pat. ab.

Als ich die Kranke sah, hatte sie eine Erosion an der Cervix; der Cervicalcanal war von einer weichen, dunkelrothen Geschwulst eingenommen, welche bei Berührung leicht blutete.

Collum-Amputation in der Höhe des inneren Muttermundes.

Beim Durchschnitt durch das amputirte Stück sah man die Oberfläche mit Zotten bedeckt, die 0,9 cm lang und dunkelroth gefärbt waren. Sie waren zumeist einfach, ohne weitere Verzweigungen — ähnlich wie die Fangarme eines Seesternes.

Das Plattenepithel der Portio war intact, aber am Muttermund eine Erosion mit zahlreichen erweiterten Drüsen. Gerade am äusseren Muttermunde fanden sich einige oberflächliche, krebsig degenerirte Drüsen (Tafel 7, Fig. 2). Der obere, und mehr oberflächliche Theil der Drüse war mit gesundem Cylinderepithel bekleidet, in dem tieferen Theile hingegen lagen die Schichten in grösserer Zahl auf einander und füllten das Lumen der Drüse so vollständig aus, dass der Fundus wie ein solider Zapfen aussah. Diese kleine Geschwulst bildete einen Knoten und war von kurzen, bindegewebigen Balken durchsetzt, die wie unvollständige Septa in sie hineindrangen und zwischen sich Krebszellen bargen. Das Ganze machte den Eindruck, als wäre eine Drüse, in deren Fundus viele Leisten sassen, krebsig geworden. Der Uebergang der Cylinderzellen in Krebszellen war sehr deutlich zu constatiren. Die Zellen standen in mehreren Reihen übereinander, verloren ihre Cylinderform, und wurden polymorph. An vielen Stellen sah man Hohlräume, welche einige kleine Zellen und Kerne, mehr oder minder dicht zusammenliegend, enthielten. Der Krebs war also in diesem Falle von den oberflächlichen Drüsen oder von den tiefen Recessus zwischen den Zotten ausgegangen, nicht aber aus den Zotten selbst entstanden.

Man hatte sich zur Operation dieser Cervix entschlossen, weil

die zottige Geschwulst den Verdacht des Bösartigen erweckte. Jedoch waren es gerade nicht die Zotten, in denen der Krebs sass, obschon er an ihrer Basis zweifellos zu finden war; und dazu befand er sich in einem noch so frühen Stadium, dass er nur mit Hülfe des Mikroskops entdeckt werden konnte. Denn man hatte kein einziges klinisches Zeichen, welches den Verdacht auf sein Vorhandensein hätte erwecken können. Für mich ist es zweifellos, dass in diesem Fall der Krebsneubildung das Wachsthum der Zotten voranging. Trotzdem beweist das nicht im mindesten die Neigung von papillären Wucherungen der Cervix carcinomatös zu degeneriren; denn der Krebs ergriff das Gewebe, welches in jeder gesunden Cervix vorhanden ist, nämlich die Drüsen und nicht die Zotten.

Fall XIV. In diesem Falle hatte der Krebs die unteren $^2/_3$ der Cervixwand afficirt und bildete einen Knoten in derselben.

Patientin, 42 Jahre alt, verheirathet, wurde am 23. Januar 1884 in das University College Hospital aufgenommen. Sie war bis zu ihrer jetzigen Erkrankung immer gesund. Um Weihnachten 1882 bemerkte sie, dass sie stärker wurde und redete sich ein, schwanger zu sein. Gleichzeitig trat Milch in den Brüsten auf. Beim Beginn ihrer Krankheit hatte sie blutigen Ausfluss aus der Scheide beim Uriniren, der 8—14 Tage anhielt, um dann für kurze Zeit aufzuhören. Lange Zeit — genaue Angaben macht Pat. nicht — litt die Kranke an Blutungen nach dem Coitus. August 1883 bekam Pat. nach einem Coitus einen heftigen Blutsturz. Seitdem hörte die Blutung kaum noch auf und wurde durch jede, auch die geringste Arbeit vermehrt. Seit August bestand der Ausfluss fast aus reinem Blut und während der letzten 4—5 Monate trat dann, sobald die Blutung aufhörte, ein gelber übelriechender Ausfluss auf. Dabei hatte Pat. starke Schmerzen in den Schenkeln. Keine Leibschmerzen. Keine Beschwerden beim Wasserlassen oder bei der Stuhlentleerung.

In der letzten Zeit ist die Kranke abgemagert.

Regel zum ersten Male zu 15 Jahren, regelmässig alle 3 bis 4 Wochen, 3—4 Tage lang ohne Schmerzen, bis sie vor 4 Jahren nur noch 1 Tag dauerte. — Die Blutung dabei war gering.

Pat. hat sich mit 34 Jahren verheirathet und 1 Mal geboren. — Entbindungen leicht, spontan, kein Abort.

Der Vater starb an Magenkrebs, die Mutter zu 50 Jahren an Gehirnerweichung. Geschwister gesund.

Totalexstirpation der Gebärmutter.

Die nun folgende Beschreibung des Präparats verdanke ich Herrn Victor Horsley, M. S.

Die entfernten Theile bestehen aus dem Uterus und Theilen der Scheide. Der Uteruskörper ist gesund.

Die Cervixwand ist in ihren unteren $^2/_3$ von einer weisslichgrauen Neubildung eingenommen, welche sich scharf von dem übrigen Gewebe abhebt. Der Rest der Cervix ist fast bis zum inneren Muttermunde blass. Die Neubildung hat die Muttermundslippen ergriffen und bildet um dieselben, besonders vorn, eine grosse knollige Geschwulst von circa 0,6 cm Dicke. An der oberen Partie, wo die Geschwulst aufzuhören scheint, ist die Muskulatur zu einer Art Kapselwand verdünnt. Die untere Fläche der Lippen ist ulcerirt. Die Ulceration dehnt sich aufwärts längs der rechten Seite der Cervix bis zur Mittellinie aus. An der vorderen Wand sieht man noch Reste des Arbor vitae. Die hintere Fläche der Vagina ist auf eine Länge von 1,25 cm ergriffen. Der Geschwürsrand ist dünn, aber erhaben. — Der Krebs ging zweifellos von den Cervicaldrüsen aus.

Pat. starb. Die Lymphdrüsen längs der Iliacalgefässe und eine Drüse an der Bifurcation der Aorta waren beträchtlich vergrössert und mit weissgelben Geschwulstmassen infiltrirt.

Fall XV. Verheirathete 31jährige Frau wurde im December 1884 in das University College Hospital aufgenommen. Schon vor drei Jahren bemerkte sie einen gelben Ausfluss, der in den letzten 3 Monaten erheblich zunahm. Ihm voran gingen ziehende Schmerzen. Seit 3 Monaten blutet die Kranke immer noch 14 Tage nach der Regel, und war mitunter nur auf 2 Stunden frei davon. Diese Unregelmässigkeit trat zuerst nach einem Fall auf.

Erste Regel mit 15 Jahren, immer regelmässig, mit ziehenden Schmerzen, die 2—3 Stunden anhalten. Schon seit 1 Jahr ist die Kranke etwas abgemagert, ganz erheblich aber erst seit den letzten fünf Monaten. Appetitlosigkeit gesellte sich hinzu, Schwellung der Beine, zeitweilige Ohnmachten, wobei sie einst fiel und ihren Rücken verletzte. 3 Mal hat sie an Rheumatismus gelitten. Die Kranke war 2 Mal verheirathet, das erste Mal zu 18, das zweite Mal mit 27 Jahren. Vom ersten Manne hatte sie ein Kind, nie abortirt. Sie war in gutem Ernährungszustande, etwas blass. — Der Uterus war wenig gesenkt, etwas retrovertirt, frei beweglich, die Cervix rechts und links eingerissen. Die vordere Lippe war uneben, und es fand sich an der Uebergangsstelle der vaginalen Fläche zum Cervicalcanale eine weiche Leiste. Die hintere Lippe war verdickt, glatt, ektropionirt, bei Berührung leicht blutend. Die Oberfläche der Geschwulst sah blassroth aus und hatte eine markige Beschaffen-

heit. Der Tumor an der hinteren Lippe verbreitete sich nach hinten, ohne jedoch die Scheide zu erreichen.

Die Cervix wurde oberhalb des Scheidenansatzes amputirt. Nach der Entfernung zeigte sich, dass der Knoten an der hinteren Lippe 1,8 cm im Durchmesser hatte. An der vorderen Lippe sass eine oberflächliche Papillargeschwulst, die 1,8 cm Durchmesser und 0,6 cm Tiefe hatte. Die Oberfläche war höckrig. Das geschichtete Plattenepithel war auf beiden Lippen am Rande der erkrankten Partie erhalten und setzte sich mit einem scharfen Rande von der Neubildung, die ein etwas tieferes Niveau hatte, ab. An der vaginalen Fläche des Knotens auf der hinteren Lippe war das Plattenepithel intact.

Bei der mikroskopischen Untersuchung fand sich das Plattenepithel der Vaginalportion erhalten. Die hintere Lippe war in ihrer ganzen Dicke carcinomatös infiltrirt. Der Krebs grenzte also nach unten unmittelbar an das Plattenepithel. Das Carcinom bestand aus Cylinderepithelien und hatte sich in den Drüsen, scheinbar in ihren tieferen Abschnitten, entwickelt.

Ein Jahr später kehrte die Kranke mit einem Recidive wieder, und ich betone diesen Punkt, weil seine Bedeutung für unsere klinische und therapeutische Auffassung nicht genug hervorgehoben werden kann. Ein Theil der Vagina und der Uterusstumpf, soweit er nach der ersten Operation übrig geblieben war, wurden jetzt entfernt.

Die Präparate ergaben bei der mikroskopischen Prüfung einen höchst auffallenden und bemerkenswerthen Befund.

Die Oberfläche, wie die Wand der Vagina waren gesund. Das Epithel war etwas verdickt, aber frei von maligner Entartung. Die Oberfläche des Stumpfes erwies sich intact. Zahlreiche Drüsen fanden sich in der Schleimhaut des zurückgelassenen Cervicalcanals. Allein diese waren gesund und nicht eine zeigte eine Spur von Krebs. Tief in der Uteruswand aber an seiner Aussenseite fand sich ein wohlcharakterisirtes Carcinom (Tafel VII, Figur 3). Zwischen den Drüsen an der Innenfläche des Cervicalkanals und den erkrankten Partien fand sich eine Schicht vollständig gesunden Uteringewebes, in welchem weder Drüsen noch Krebs enthalten waren. Ein Zusammenhang zwischen den Drüsen des Kanals und der Neubildung war nicht nachweisbar. Der Krebs hatte den typischen glandulären Charakter; jedes Stadium vom Uebergange von ganz gesunden Drüsen bis zu Krebsmassen konnte deutlich nachgewiesen werden.

Woher stammte die Krankheit? Das Recidiv zeigte genau den

nämlichen drüsigen Charakter, wie der primäre Krebs in der Cervix und trotzdem nahm er nicht von den Drüsen seinen Ursprung.

Wenn man nämlich einen Schnitt, der durch das ganze Gewebe geht, durchmustert, so findet man, dass der Krebs von der äussern Grenze der Narbe nach oben und innen in die Cervixwand eindringt; und es ist nunmehr klar, dass schon vor der ersten Operation die Geschwulst die Cervix in ihrer ganzen Dicke durchsetzt hatte und das Zellgewebe der Umgebung angefressen, wenn auch in so geringem Grade, dass weder die Beweglichkeit des Uterus dadurch beeinträchtigt noch bei der Operation etwas davon zu merken war. So weit die Neubildung den Uterus selbst betraf, war der Krebs bei der ersten Operation exstirpirt worden, allein das Zellgewebe der Umgebung war bereits erkrankt und darum trat das Recidiv an der Aussenseite des Organs auf.

Noch mit einem anderen Falle von nicht geringerem Interesse will ich diese Thatsache begründen.

Fall XVI. Verheirathete, bleich und kachektisch aussehende Frau, am 9. Mai 1885 aufgenommen. In den letzten 6 Monaten ist sie abgemagert und bemerkte seitdem einen mit ziemlich vielem Blut vermischten Ausfluss. Erheblichere Blutungen stellten sich indessen nicht ein. Pat. klagt über Leib- und Kreuzschmerzen, hat häufig Kopfschmerzen und in letzter Zeit öfter nach dem Essen gebrochen, ohne je vorher Beschwerden gehabt zu haben. Schlechte Stimmung.

Mit 19 Jahren hatte Pat. geheirathet, hatte 5 Kinder im Laufe von 7 Jahren. Die Entbindungen verliefen normal.

Erste Menses zu 14 Jahren, regelmässig bis vor wenigen Monaten, 6 Tage lang, ohne Schmerzen.

Die Cervix stand tief, leicht beweglich und hatte die Grösse eines Markstückes im Durchmesser. Ihre abgeplattete Oberfläche zeigte zahlreiche Knötchen, die sich theils hart, theils weich anfühlten; im Ganzen war sie erheblich verdickt. Der Uteruskörper war in Anbetracht der 5 Geburten, welche die Frau durchgemacht hatte, nicht gross und frei beweglich.

Supravaginale Amputation der Cervix; während der Operation zeigte sich jedoch, dass die Erkrankung über Erwarten hoch hinauf ging, so dass die ganze Cervix und der grösste Theil des Körpers mit entfernt werden musste: Gebärmutter- und Tubenschleimhaut wurden ausgekratzt. Histologisch glich der Krebs in diesem Falle vollkommen dem eben beschriebenen; es war gleichfalls ein Drüsenkrebs (Taf. IX, Fig. 1). Im August stellte sich die Kranke von neuem mit der Klage über Blutungen vor. Man fand ein Recidiv, dessen Entstehungsweise so deutlich war, dass mir eine

genauere Betrachtung desselben von grossem Werthe für die Fragen der operativen Behandlung des Cervixkrebses zu sein scheint.

Pat. wurde am 31. August 1886, 16 Monate nach der Operation, wieder in das Hospital aufgenommen. Sie giebt an, dass sie sich bis vor 4 oder 5 Tagen, als die Blutung sich wieder einstellte, wohl befunden habe: sie hatte nur übelriechenden Ausfluss, der aber nie übermässig wurde.

Die Scheidenschleimhaut war bis zur Narbe gesund. Der durch die Oeffnung am Ende der Vagina eingeführte Finger kam in eine Höhle, die gross genug war, um eine Kastanie in sich aufzunehmen. Die Seitenwände dieser Höhle bildeten das die Cervix umgebende Zellgewebe, die Basis die breiten Mutterbänder, Blase und Peritoneum und endlich das Dach die Ueberreste des zurückgebliebenen Uterus. Die Seitenwände waren krebsig infiltrirt, die Scheidenwände unbeweglich und starr, die vorderen fast in ihrer ganzen Ausdehnung, die hinteren bis auf einen kleinen vom hinteren Scheidengewölbe circa 2,5 cm entfernten Theil; die seitlichen befanden sich in einem ähnlichen Zustande.

Bei der mikroskopischen Untersuchung eines Theiles der Scheide vom Rande der Narbe zeigte sich das Oberflächenepithel intact, die Papillen waren nicht vergrössert; unter dem Epithel war eine Schicht gesunder Scheidenwand und in der Tiefe folgte erst Krebsgewebe. Das Recidiv zeigte wieder Cylinderzellenform, aber die Zellen machten mehr den Eindruck, als stammten sie von Platten-, wie von Cylinderepithelien ab (Tafel IX, Figur 2).

Nach der Operation hatte Pat. mehrere Male heftige Blutungen und starb am 20. September.

Bei der Obduction fand man das Peritoneum völlig gesund, ebenso den Uterusfundus. Dieser war in seiner Beweglichkeit beschränkt, und zwar durch das indurirte Gewebe unter ihm am oberen Ende der Scheide. Hier befand sich eine Kette von krebsigen Drüsen, welche links die Iliacalgefässe entlang zogen, während rechts einige am Beckenrande an der Synchondrosis sacro-iliaca und längs der beiden Seiten der Spinae lagen.

Ausserdem fand man an der hinteren Uterusfläche unter dem Peritoneum drei hanfkorngrosse, gelblich weisse Stellen, in welche stark injicirte Gefässe hineingingen. Die Ovarien waren gesund.

Die rechte Tube war am äussern Ende verklebt, aber nicht erweitert, die linke normal, nur in Folge einer Adhäsion etwas mehr gespannt, als gewöhnlich.

Der Mastdarm und die Ligamenta sacro-uterina waren normal. Zwischen Blase und Scheide war ein weites Loch entstanden. Die

Neubildung hatte sich grösstentheils in dem lockeren Zellgewebe um die Vagina herum weiter entwickelt und war an einigen Stellen in die Schleimhaut eingedrungen.

Das Gewebe zwischen Vagina und Blase war bis zur Urethralöffnung herab ergriffen, während die Erkrankung hinten nicht ganz so weit ging. Die Geschwulst hatte stellenweise ein fungöses Aussehen. Die Scheidenschleimhaut war normal, mit Ausnahme einiger weisslich aussehender, kümmelkorndicker Stellen, die das Eindringen der Geschwulst vom umliegenden Gewebe her kennzeichneten.

Nephritis interstitialis; Nierenbecken erweitert, im rechten Eiter.

In diesem Falle ging also das Recidiv nicht vom Uterusstumpf oder der Vagina aus, sondern von dem pericervicalen Zellgewebe. Das Carcinom hatte auf die Blase übergegriffen und ein breites Loch in deren Wand gefressen; dann war es auf das Zellgewebe des breiten Mutterbandes und in das perivaginitische Gewebe gegangen, und erst kurz vor dem Tode begann es auch den Uterusstumpf und die Scheidenschleimhaut zu ergreifen.

Fall XVII. Pat., 41 Jahre alt, verheirathet, trat im März 1884 in das University College Hospital ein.

Sie war früher immer gesund gewesen. Erste Menstruation im 16. Jahre, regelmässig alle 4 Wochen, Schmerzen in der Leistengegend, bevor die Periode zum Durchbruch kam.

Pat. hatte sich mit 16 Jahren verheirathet, hatte 7 Kinder, zweimal Zwillinge und einmal abortirt. 25 Jahre alt wurde sie Wittwe, verheirathete sich aber zwei Jahre darauf von neuem. Letzte Entbindung im Jahre 1876 (Zwillinge). Alle Geburten verliefen glatt, mit Ausnahme der letzten, die etwas lange dauerte.

In der Familie ist kein Fall von Krebs vorgekommen.

Seit den letzten sechs Monaten, vor September, wurden die Zwischenräume zwischen den einzelnen Menstruationen immer kürzer, bis sie zuletzt nur noch 4—5 Tage betrugen.

Der Ausfluss war zeitweilig roth und enthielt Stücke, zeitweise blass, mitunter grünlich, ohne übelriechend zu sein. Der blutige Ausfluss wurde bis zur Aufnahme stärker und stärker, weshalb Pat. das Bett hüten musste.

Sie hat nie stärkere Schmerzen gehabt, klagte nur hin und wieder über einen leichten Schmerz im Unterleibe. Sie leidet an Schwindel. Keine Beschwerden beim Urinlassen oder bei der Stuhlentleerung. Temperatur 36,7—37,2° C.

Die Cervix war durch eine blassrothe Geschwulst, die überall

mit zahlreichen weissen Flecken bedeckt war, stark erweitert. Der Muttermund und die Lippen waren in ganzer Ausdehnung erkrankt, mit Ausnahme von 1,8 cm an der linken Seite, wo die Lippen dünner wurden. Die Geschwulst reichte nach oben und aussen bis über die Scheideninsertion und durchsetzte die ganze Dicke der Cervix. Der Uterus war frei beweglich; bei der Digitaluntersuchung entstand eine profuse Blutung. Der Körper war erweitert, die Sonde drang 8 cm ein, die Innenfläche schien nicht verändert zu sein.

Amputation der Cervix oberhalb der Vaginalinsertion.

Folgender Befund: Rechts ein Einriss, die linke Commissur intact, war ca. 1,8–cm lang. Die rechte Seite vorn und hinten durch einen Tumor von Wallnussgrösse eingenommen, der überall glatt war, mit Ausnahme einer Stelle am Ansatze des rechten Scheidengrundes. Auf dem Durchschnitte erschien er weiss, grösstentheils fest, an einigen Stellen aber an der vaginalen Fläche zottig. Die Schleimhaut des Cervicalcanals, dessen Falten deutlich sichtbar waren, überall gesund. Mit Ausnahme einer Stelle auf der rechten Seite in der Vagina war der Tumor nirgends ulcerirt.

Bei der mikroskopischen Untersuchung fand sich das Plattenepithel grösstentheils normal, das Rete nicht verdickt. Der Krebs drang bis dicht unter dasselbe an der rechten Seite und hinauf bis zur Vaginalinsertion. Das Oberflächenepithel auf der Portio war auf eine kleine Strecke, vom Scheidenansatz aus gerechnet, erhalten, um dann plötzlich scharf aufzuhören und in die Cervixsubstanz auf eine geringe Tiefe hin einzudringen. Daneben fand sich ein kleiner Knoten. Jenseits dieser Stelle drang das Carcinom bis zur Schleimhaut-Oberfläche, deren Epithel mehr oder weniger verloren gegangen war. Die Krebsknoten, welche den dicken Tumor bildeten, setzten sich aus Lumen führenden Röhren zusammen, deren Bekleidung aus lang ausgezogenen Cylinderepithelien bestand. An der Aussenfläche fanden sich nur einige Drüsen, mehr oder weniger parallel zur Oberfläche, ohne krebsige Degeneration. Wir haben es also in diesem Falle mit einem Krebse zu thun, der in den tiefern Schichten der Cervicaldrüsen beginnt, nach aussen nach dem pericervicalen Gewebe und nach unten durch die Portio zur Oberfläche wuchert. So ausserordentlich ausgedehnt auch die Geschwulst war, so war doch ihre Oberfläche nicht vollständig zerstört.

In diesem Falle trat das Recidiv nicht im Uterusstumpf, sondern im periuterinen Gewebe auf.

Fall XVIII. 41jährige Frau, wurde im Januar 1886 in das University College Hospital aufgenommen.

Sie klagte über beständigen wässrigen, übelriechenden Ausfluss, der vor 5 Monaten begonnen hatte, über nagende, mehr oder minder heftige Schmerzen im Leibe, besonders nach Anstrengungen, die Nachts an Intensität abnahmen. Seit 3 Wochen ist Pat. abgemagert und erbricht seit 2 Monaten nüchtern. Sie ist nervös, hysterisch. Uriniren ohne Beschwerden. Vor 15 Jahren soll sie an einem Geschwür der Gebärmutter gelitten haben, wegen dessen sie 6 Monate lang in Behandlung war.

Die Periode begann mit 14 Jahren, regelmässig, alle 4 Wochen, 1 bis 3 Tage dauernd, mit gleichzeitigen heftigen Schmerzen im Leib, Kreuz und Lenden. Mit 20 Jahren heirathete die Kranke, 15 Monate danach kam sie nieder. Die Geburt dauerte 43 Stunden; noch 3 Wochen lang Blutungen im Wochenbett.

Geschwülste, speciell Krebs, sind in ihrer Familie nicht beobachtet. Ein Bruder starb an Schwindsucht.

Eine Woche vor ihrer Aufnahme hatte Pat. geringen Blutverlust bei einem Fall auf den Rücken.

Die Cervix war ganz offen und bis zur Grösse eines Markstückes erweitert; ihr unteres Ende abgeplattet. Die Erkrankung betraf die rechte Hälfte der Cervix, während die linke Seite fast ganz gesund war, und erstreckte sich fast 1,8 cm in den Canal hinauf. Gebärmutterkörper nicht vergrössert. Die Cervix wurde oberhalb des inneren Muttermundes abgetragen, wobei das Peritoneum eröffnet wurde. Es handelte sich um einen Krebs, der von den Cervicaldrüsen ausging.

Pat. bekam ein Recidiv und ging 10 Monate nach der Operation zu Grunde.

Bei der Section fand man die breiten Mutterbänder fast in ihrer ganzen Ausdehnung krebsig verändert; das Septum zwischen Blase und Scheide war bis zum inneren Ausführungsgange der Urethra vollständig infiltrirt. Hier befand sich eine breite Communication zwischen Blase und Scheidengrund. Das Septum rectovaginale nur auf einer kurzen Strecke erkrankt. Rectum gesund. Die Schleimhaut der Scheide „diphtherisch“, offenbar eine Folge der fressenden Secretion. Am Uterinstumpf fand sich eine dünne Schicht krebsigen Gewebes. — Wie im vorigen Fall, so trat auch hier das Recidiv im Bindegewebe rund um die Narbe auf, ging auf die Blase über, wodurch es zu einer breiten Eröffnung derselben in die Scheide kam. Dann drang die Neubildung in das Gewebe zwischen Blase und Scheide, in die breiten Mutterbänder

und in die höher gelegenen Theile zwischen Blase und Rectum. Der Uterusstumpf selbst blieb nicht von der Krankheit verschont, aber nur eine dünne Schicht der Oberfläche, kaum 2 mm stark, wurde in Mitleidenschaft gezogen.

Fall XIX. 46jährige Frau, hat 1 Mal geboren, nicht abortirt.

Die Kranke führt ihr Leiden auf eine Ueberanstrengung vor 7 Wochen zurück; indess schon 5 Monate vorher litt sie an weissem Fluss, unregelmässigen Blutungen, die alle 6—8 Wochen wiederkehrten. 7 Wochen vor ihrer Aufnahme begann Pat. wieder zu bluten, und die Blutung hat seitdem nicht einen Tag ganz aufgehört. Ist die Blutung auch nicht ununterbrochen, so ist sie doch sehr stark und kommt in Strömen. Schmerzen fehlen, nur mitunter stellen sich kolikartige Schmerzen im Unterleibe ein.

Seit 2 Monaten ist Pat. sehr abgefallen. Regel zum ersten Male mit 18 Jahren, regelmässig, alle 4 Wochen, 7 Tage dauernd, schmerzlos.

Pat. heirathete mit 21 Jahren und hatte vor 16 Jahren 1 Kind. Geburt spontan. Krebs ist in ihrer Familie nicht beobachtet. Die Kranke hat ein fahles Aussehen. Uterus frei beweglich. Die Cervix wurde über dem Scheidenansatze entfernt.

Das exstirpirte Stück (Tafel X, Fig. 1) war konisch geformt und hatte eine Höhe von 5,6 cm, an der Basis einen Durchmesser von 2 cm und einen Umfang von 14 cm. Ein Theil der Scheidenwand wurde mitresecirt, erwies sich jedoch als ganz gesund. Die Cervix war abgeflacht; an ihrer Oberfläche sass eine unebene papilläre Geschwulst, welche bis auf eine Entfernung von 0,8 cm von der Umschlagsstelle der Scheide vordrang. Die Papillen waren sehr brüchig. Der äussere Muttermund sass gerade in der Mitte der erkrankten Partieen, die vor ihm circa 1,25 cm, hinter ihm 2,5 cm Ausdehnung hatten. Um diese warzige Oberfläche zog sich ein Streifen ganz gesunder Portioschleimhaut. Der Krebs drang fast 2,5 cm hoch in den Canal hinauf, wodurch die Palmae plicatae zum Schwinden gebracht wurden. Die beiden Lippen waren vollständig in die Neubildung aufgegangen mit Ausnahme einer Stelle an der linken Seite, an der sich ein tiefer Einriss fand.

Auf dem Durchschnitte zeigte sich, dass die Cervix in ihrer ganzen Dicke ergriffen war, und dass der Tumor von oben bis unten aus Zotten bestand. Es handelte sich um einen Krebs, der von den Drüsen ausging. Das Cylinderepithel der Cervixbedeckung lag in mehrfacher Schicht über einander und drang auch so in die Drüsen ein. In der Geschwulst fand sich nicht eine Zotte, nicht

eine Drüse frei von Krebs. Das Recidiv trat im parametranen Gewebe auf.

Fall XX. 40jährige verheirathete Frau. 1para und 1 Abort. Die Menstruation war bis zum Beginne der Blutung, vor 3 Wochen, regelmässig, aber schon seit 12 Jahren, als Pat. an Pocken erkrankt war, spärlich gewesen. In den letzten Jahren wurde sie schmerzhaft. Augenblicklich klagt Pat. über andauernde heftige Schmerzen in den Lenden.

Seit 2 Jahren ist Pat. sehr abgemagert. Sie heirathete mit 19 Jahren. Geburt und Wochenbett verlief normal. Die Cervix war elliptisch geformt, maass von vorn nach hinten 6,25 cm und 3,8 cm im Breitendurchmesser. Beide Lippen ectropionirt, auf jeder sass eine höckrige, warzige Geschwulst. Auf der rechten Seite ein tiefer Einriss. Die Geschwulst griff nur an einer Stelle auf die Scheide über: am vorderen Scheidengrund nämlich sass ein kleines erbsengrosses Knötchen. Drüsen im Becken nicht zu fühlen. Uterus nicht vergrössert.

Amputation der Cervix oberhalb des inneren Muttermundes. Nach drei Monaten Recidiv. Da zeigte sich die Scheide, welche ca. 9 cm lang war, gesund. Im Fornix fand sich eine unregelmässige Vertiefung mit hartem, unregelmässigen Grunde und Rändern. Ueber dieser Vertiefung sass eine solide, an der Basis etwa 3,25 cm im Durchmesser breite Masse — offenbar der Operationsstumpf. Hier, in dem um die Cervix liegenden Gewebe war das Recidiv aufgetreten, das nachher auch den Stumpf in Mitleidenschaft zog.

Von dem Recidiv wurden mikroskopische Präparate nicht gemacht, wohl aber hatte sich die primäre Erkrankung histologisch als Drüsenkrebs erwiesen.

Von den 6 Fällen also, bei denen die supravaginale Amputation der Cervix ausgeführt worden war, recidivirten 5 in dem parametranen Zellgewebe und nicht im Uterusstumpf, in beiden in dem letzten Falle. Die Daten über den folgenden Fall verdanke ich der Güte des Herrn Dr. Hermann.

Fall XXI. 25jährige Frau. Periode zum ersten Male im 15. Jahre, regelmässig bis zum 20. Dann blieb sie 3 Monate lang aus, als die Kranke einen epileptischen Anfall hatte, während dessen sie sich auf die Zunge biss und laut aufschrie.

Danach war die Periode wieder regelmässig bis zur Verheirathung der Pat. 6 Monate nach dem ersten Anfalle trat jedoch derselbe zum zweiten Male auf. 10 Tage vor der Regel pflegte sich immer ein gelblich-weisslicher Ausfluss einzustellen, der 2—3 Tage anhielt.

Hörte derselbe auf, so begannen Kopf-, Kreuz- und Leibschmerzen, die erst mit dem Einsetzen des Blutes schwanden.

Mit 23 Jahren heirathete Pat. und wurde 2 Monate darauf schwanger. Während der ersten Hälfte der Schwangerschaft stellte sich jeden 10. Tag ein weisslich-gelblicher Ausfluss ein, der sofort aufhörte, wenn Pat. sich bewegte. Während des letzten Monats der Gravidität blieb Pat. im Zimmer, erfreute sich im Uebrigen guter Gesundheit.

Ihre Entbindung verzögerte sich; schon während des letzten Schwangerschaftsmonats hatte sie Wehen. Das Kind kam in Fusslage zur Welt. Das Wochenbett verlief ohne Störung, sie nährte ihr Kind selbst, bis nach 10 Wochen die Milch versiegte. Einen Monat darauf trat die Regel wieder ein und danach wieder der weisslich-gelbe Ausfluss, der bis jetzt in grösserer oder geringerer Intensität anhält.

Ihr jetziges Leiden datirt die Kranke seit ihrer Entbindung. Seitdem sei ihr Ausfluss stärker geworden, mit Blut vermischt, die Schmerzen vor den Menses seien erheblicher, bohrende Schmerzen in der Magengrube, hoch oben in der Scheide, in der Gebärmutter, im Kreuze, in den Armen und im Kopfe. Die Periode dauere jetzt 8 Tage, früher nur 4, sie brauche jetzt 1—2 Dutzend Unterlagen, vor der Entbindung nur 4. In den letzten, besonders aber seit den letzten 2—3 Monaten, habe sich ihr Zustand noch in jeder Hinsicht verschlimmert: die Schmerzen hätten zugenommen, beständen ohne Unterbrechung und steigerten sich beim Umhergehen. Schon eine Woche, bevor die Regel einsetzt, sei ihr beim Aufstehen 3—4 Tage hintereinander übel. Pat. ist auch sehr abgemagert. Sie localisirt ihre Schmerzen in die Vulva und das Hypogastrium. Die Cervix war an beiden Seiten tief eingekerbt. Die Innenfläche des Canals fühlte sich körnig an. Die Cervix sieht nach rechts, während der Fundus nach links gezogen ist. Cervix geschwollen, Lippen ectropionirt.

Der grössere Theil der vaginalen Bedeckung der Cervix ist gesund, allein links erhebt sich auf der vorderen Lippe eine warzige, leichtblutende, etwa bohnengrosse Geschwulst.

Die Cervix wird hoch amputirt, in der Ausdehnung von etwa 2,5 cm. Auf dem Durchschnitte findet man eine etwa 2,5 cm hohe und 1,25 cm breite Geschwulst in der vorderen Wand, welche dieselbe fast vollständig durchsetzt.

Es ist bemerkenswerth, dass die Commissuren der Lippen rechts wie links vollständig gesund, und dass die tiefen Einrisse an

der Seitenwand der Cervix vollständig frei von Krebs waren (Tafel XII. Figur 1, 2, 3).

Fall XXII, 81jährige Frau, 4para, im December 1885 in das Hospital aufgenommen. Die Periode hatte im 45. Jahre aufgehört. Abwechselnd rother und gelber Ausfluss seit Februar. Pat. litt an stechenden Schmerzen im Rücken und Leib, die sich immer vor dem Eintritt der Blutung steigerten, dann nachliessen. Der Ausfluss war sehr übelriechend. Häufiges, aber schmerzloses Urinlassen seit Februar.

Keine Krebskachexie.

Temperatur 37,5—37,8° C.

Erste Menstruation mit 16 Jahren, regelmässig, mässiger Blutabgang, wenig Schmerzen.

Pat. hatte sich im 32. Jahre verheirathet; normale Entbindungen und Wochenbetten.

In der Familie war kein Fall von Geschwulst oder Krebs vorgekommen.

Senile Atrophie des Uterus. Vordere Lippe gesund. Die hintere, wallnussgrosse Lippe enthielt eine weiche, bröckliche Geschwulst, die bei der leisesten Berührung blutete. Bei der Auslöffelung stellte sich heraus, dass sie von der vorderen Fläche des unteren Cervicalabschnittes ausging. Es handelte sich um einen Drüsenkrebs.

Fall XXIII. Pat., 35 Jahre alt, trat im Juli 1886 in das University College Hospital mit Klagen über blutigen und grünlichen Ausfluss ein. Seit einem Jahre war die Periode unregelmässig, in Zwischenräumen von 2—5 Wochen. Bis Ostern war die Menge gering, da aber trat eine heftige Blutung auf. Seitdem besteht grünlicher, wässriger Ausfluss. 5 Wochen nach der ersten Blutung wiederholte sich dieselbe und trat dann alle 14 Tage auf; die letzte und stärkste war 2 Tage vor der Aufnahme in das Krankenhaus. Die Blutung stellte sich bei geringer Anstrengung ohne Schmerzen ein, war aber sehr stark.

Stuhlgang normal.

Mit 14 Jahren erste Menstruation, bis vor einem Jahre regelmässig, alle 4 Wochen, 3 Tage lang, mässiger Blutverlust, keine Schmerzen. Pat. hatte sich mit 32 Jahren verheirathet, war nie schwanger. Vater gesund, Mutter starb an einer inneren Geschwulst, Brüder gesund.

Puls 72—84. Temperatur 37,7—38° C.

Pat. ist gut genährt, mit starkem Fettpolster.

Von der vorderen Muttermundslippe ging eine polypöse Ge-

schwulst aus, welche die Scheide ausfüllte. Sie hatte die Grösse eines abgeflachten Eies, war weich und sehr bröcklich.

Collumamputation in der Höhe des inneren Muttermundes. Drüsenkrebs. —

In allen diesen Fällen begann die Krankheit in dem unteren Theile des Cervicalcanals. Indessen kann der Krebs auch von dem oberen Theile, dicht am inneren Muttermunde, seinen Ausgangspunkt nehmen. Dies kommt sogar vielleicht häufiger vor, als man gemeinhin annimmt, man hat jedoch dieses Vorkommen bei der Aufstellung der Theorie der Ursachen des Krebses nicht genügend in Betracht gezogen. Ich verfüge über zwei sichere derartige Fälle, die bereits in einem frühen Stadium in meine Beobachtung kamen.

Fall XXIV. Der erste (Taf. X, Fig. 2) betraf eine 40 Jahre alte, sehr wohl aussehende Dame, die 2 Mal geboren, mehrere Male abortirt hatte. Ich sah sie zuerst im Juli 1878. Sie gab an, dass sie 6 Wochen nicht unwohl gewesen wäre, sich krank fühle und häufigen Harndrang habe. Der äussere Muttermund war weit und offen: hoch oben dicht am innern Muttermunde fühlte man einen kleinen, harten, circa erbsengrossen Tumor in der Cervicalwand, der den Eindruck eines kleinen Fibroids machte. Dann sah ich die Kranke 1879 wieder. Sie hatte Weihnachten abortirt. Ihr Gemahl war 6 Monate verreist gewesen und nach seiner Rückkehr (vor 14 Tagen) bemerkte Pat. nach dem Coitus geringen Blutverlust, der sonst nicht eingetreten war. Es bestanden weder Schmerzen, noch Ausfluss.

Der Uterus war etwas vergrössert und frei beweglich. Die hintere Cervicalwand war verdickt, auf der innern Fläche sass ein kleines, circa Markstück grosses Geschwür, das ein wenig auf die vaginale Fläche übergriff. Es war ziemlich tief, hatte harte Ränder und blutete bei leisester Berührung.

Totalexstirpation des Uterus. Derselbe hatte eine Länge von 8,75 cm. Die Wände des Körpers waren etwas verdickt, schienen aber gesund zu sein. Die Cervix war beträchtlich verdickt, besonders die hintere Wand, an deren vorderer Fläche ein kleines Geschwür sass, das bis zum äussern Muttermund reichte. Die vordere Lippe zeigte an ihrer Oberfläche papilläre Erhebungen. Auf dem Querschnitte sah man, dass die hintere Wand in ihrer ganzen Dicke von einer Geschwulst eingenommen war, die die Grösse einer Wallnuss hatte und etwas über das Niveau des innern Muttermundes reichte; nach unten ging sie bis zur vaginalen Fläche, ohne deren Epithel zu durchbrechen. Dieses war intact. Die Schleimhaut der unteren Hälfte des Cervicalcanals war, wie schon erwähnt, von der Geschwulst durchbrochen und in eine Geschwürs-

fläche verwandelt. Mit blossem Auge schien die Geschwulst abgekapselt zu sein: indessen wurde dieser Eindruck nur durch den Druck, den die Geschwulst auf das Nachbargewebe ausübte, bewirkt. Es war ein Drüsenkrebs.

Die Cervicaldrüsen waren an Zahl und Grösse beträchtlich vermehrt, viele an der Oberfläche nicht krebsig. Die Schleimhaut des untersten Theiles des Körpers war verdickt und zottig; die Drüsen waren, was normal nie an den Drüsen des Endometrium beobachtet wird, häufig durch in ihr Lumen vorspringende Leisten getheilt, so dass sie wie Erosionsdrüsen aussahen. Zwischen diesen hypertrophirten Drüsen und der erkrankten Partie an der Cervix lag eine Schicht vollständig gesunden Gewebes.

Fall XXV. Dieser Fall, der dem vorigen sehr ähnlich war, betraf eine 45jährige Dame, die im März 1882 zum ersten Male zu mir kam, mit der Klage über Ausfluss, der wie dünnes reines Blut aussah und manchmal übelriechend war; zugleich bestanden heftige Schmerzen im Kreuze. Der äussere Muttermund war weit, so dass der Finger bis zum innern Muttermund eindringen konnte; an der hinteren Wand fühlte man einen kleinen, erbsengrossen, harten Knoten, der den Eindruck eines Krebses machte. Pat. wollte nicht in die Klinik eintreten. Bald nachher hatte sie eine heftige Blutung, die sich im April, Juli, September und October, und zwar immer zwischen zwei Menstruationen, wiederholte. Die Periode war, ausgenommen diese Blutungen, regelmässig alle 4 Wochen, jedes Mal mit starkem Blutverlust. Dabei hatte Pat. wenig Schmerzen, musste aber am Tage alle Stunde und Nachts 2—3 Mal Wasser lassen. Seit den letzten drei Monaten ist Pat. abgemagert.

Erste Menstruation mit 14 Jahren, 4—5 Tage lang; danach weisser Ausfluss. Pat. hatte sich zu 22 Jahren verheirathet, 5 Kinder und 5 Fehlgeburten. Syphilis nicht vorhanden. Die vierte Entbindung war schwer, die letzte, im Jahre 1879, sehr leicht.

Der Vater war im Alter von 84 Jahren gestorben. Die Mutter zu 66 Jahren, eine Schwester an Schwindsucht.

Pat. hatte eine dunkle Gesichtsfarbe mit gerötheten Wangen, war ziemlich mager. Es bestand schmutziger wässriger übelriechender Ausfluss aus der Vagina; der Uterus war descendirt, vordere Lippe gesund; die hintere Lippe verdickt mit unregelmässiger Oberfläche. Die Geschwulst hatte die hintere Scheidenwand in einer Ausdehnung von fast 1,8 cm mit ergriffen und war in den Spalt zwischen vorderer Lippe und Scheide durchgebrochen und ulcerirt. Bei der Auslöfflung zeigte sich, dass die Geschwulst

bis zum inneren Muttermunde reichte und durch das Auskratzen eine ca. wallnussgrosse Höhle entstanden war. Die vordere Lippe fühlte sich im Gegensatze hierzu ganz gesund an. Der Uterus war frei beweglich.

Mikroskopische Untersuchung ergiebt Drüsenkrebs. —

Der Krebs kann auch von verschiedenen Stellen der Cervix gleichzeitig ausgehen. Er kann am inneren und äusseren Muttermund zugleich auftreten, wie folgender Fall beweist.

Fall XXVI. Pat., 39 Jahre alt, hatte 3 Mal geboren, wurde im Juli 1885 in das University College Hospital aufgenommen, giebt an, immer regelmässig menstruirt gewesen zu sein, bis sie im Juli 1884 einen „furchtbaren Blutsturz" bekam. Sie blutet seit 3 Wochen. Bis auf die letzten 3 Monate, in denen sie geringe stechende Schmerzen in der Nabelgegend hatte, war sie völlig schmerzfrei.

Keine Beschwerden beim Wasserlassen.

In letzter Zeit ist Pat. etwas abgemagert.

Die Menstruation setzte zwischen dem 14. und 15. Jahre ein, dauerte immer 2 oder 3 Tage, war reichlich, mit geringen Rückenschmerzen.

Die Entbindungen waren leicht, nur die letzte etwas schwerer. Die Wochenbetten verliefen normal. Der Vater war an Magenkrebs gestorben; 5 Geschwister an Schwindsucht.

Pat. war gut genährt, sah aber trotzdem krank, blass und anämisch aus. Sie hatte eine dunkle Gesichtsfarbe.

Es bestand wenig wässriger Ausfluss aus der Vagina. Auf der vorderen Muttermundslippe und an der Innenfläche des Cervicalcanals sass eine Geschwulst, die sich bis zur Vaginalportion erstreckte, deren Schleimhaut sie indessen nicht ergriffen hatte. Die hintere Lippe war gesund, der Uteruskörper etwas vergrössert, frei beweglich.

Collumamputation in der Höhe des inneren Muttermundes. Tod in Folge von Septicämie.

Bei der Obduction fand man keine vergrösserten Drüsen oder Metastasen. Der Uteruskörper war gesund.

Bei der mikroskopischen Untersuchung erwies sich das Plattenepithel der Portio vaginalis normal, bis auf eine Stelle dicht neben dem äussern Muttermund, wo sich zahlreiche Erosionsdrüsen befanden. Vor seinem Aufhören verdickte es sich plötzlich, und darüber hinaus zeigte sich eine krebsige Partie, welche auf den Drüsenkrebs übergriff, der sogleich beschrieben werden wird, die aber von demselben durch gesunde Drüsen getrennt war.

Darauf stiess man auf den Krebs, welcher von einem tiefer liegenden Krebscentrum ausgegangen zu sein scheint (Tafel X, Figur 3 und 4). Dieses hatte seinen Ursprung von den Cervixdrüsen genommen, hatte aber die oberflächlichen Drüsen des Cervicalcanals nicht mit ergriffen. Höher hinauf hatte sich das Carcinom von dem oberen Centrum neben dem inneren Muttermund entwickelt, hatte wiederum die oberflächlichen Drüsen unberührt gelassen und vornehmlich die tieferen Lagen afficirt. Man sieht deutlich, wie die Cylinderepithelien der Drüsen in Krebszellen übergehen (Tafel XI, Figur 2 und Tafel XIV, Figur 1).

Wir sehen also in diesem Falle den Krebs sich von zwei, wenn nicht von drei Stellen aus gleichzeitig entwickeln, nämlich von den Drüsen dicht am innern, von denen am äussern Muttermunde und vom Plattenepithel der Portio vaginalis.

Auf die Frage, welche Beziehungen zwischen dem Plattenepithel- und dem drüsigen Krebse bestehen, muss ich die Antwort schuldig bleiben. Ich weiss nicht, ob es sich bei dem Cancroid um eine selbständige Neubildung handelte, oder ob dasselbe in Folge einer Reizung entstand, die von dem in nächster Nähe bestehenden Drüsenkrebse ausging.

Schliesslich habe ich noch eine Form von Plattenepithelkrebs zu beschreiben, deren bisher noch nicht gedacht ist: d. i. derjenige, der die Schleimhautpolypen der Cervix ergreift, von dem ich nur einen Fall zu beobachten Gelegenheit hatte. Es ist folgender:

Fall XXVII. Pat., 42 Jahre alt, war in die Klinik auf einige Tage aufgenommen, weil ein kleiner Schleimpolyp entfernt werden sollte. Sie giebt an, bei der Menstruation immer viel Blut verloren zu haben. Es bestand geringer Descensus uteri, vom äussern Muttermunde ging ein kleiner Polyp aus, der mit der Zange gefasst und abgedreht wurde.

Der Polyp war 1,8 cm lang, 1,25 cm im grössten Durchmesser breit und hatte einen dünnen Stiel. Er wurde in seiner ganzen Länge aufgeschnitten und mikroskopisch untersucht, wobei sich ein sehr merkwürdiger und bedeutungsvoller Befund herausstellte. Das untere und breitere Ende des Polypen war mit einem Lager von krebsigem Plattenepithel bedeckt (Tafel IX, Fig. 3), das Fortsätze in das Stroma der Geschwulst sandte, welche einige Drüsenwandungen durchbrachen. Oberhalb der Stelle, wo der Krebs aufhörte, war die Oberfläche des Stieles mit Cylinderepithel bedeckt, in das zahlreiche Drüsengänge ausmündeten. Der Stiel war vollkommen gesund.

Es handelte sich also zweifellos um einen Schleimpolypen, der

von der Schleimhaut des Cervicalcanals ausgegangen war. Die tiefere, aus dem äussern Muttermund hervorragende Partie scheint Plattenepithelbekleidung angenommen zu haben, während der Rest seine ursprüngliche Cylinderepithelbekleidung beibehielt. —

Die Polypen der Gebärmutter im vorgerückten Stadium haben die Neigung, malign zu werden und darum sollte man jeden einzelnen nach der Abtragung histologisch auf seine wahre Natur untersuchen.

Die Veränderungen der Drüsen beim Krebse der Cervix sind mannigfache. An Zahl nehmen sie zu und treten an Stellen auf, die sonst frei von Drüsen sind. Sie nehmen eine Gestalt an, wie sie im normalen Gewebe nicht vorkommt, wohl aber in den Erosionen. Die hauptsächlichste und charakteristischste Veränderung liegt in der epithelialen Bekleidung der Drüsen. Während sonst das Epithel eine einfache Schicht bildet, wird es jetzt geschichtet oder liegt in mehreren Lagen über einander, und nicht selten ist das Lumen mit Zellen erfüllt. An Stelle eines Kernes sieht man mehrere; die Zellen nehmen verschiedene Gestalt an. Nicht selten bilden sie lange verzweigte Röhren oder Haufen, Stränge und Nester, die mit Plattenepithel erfüllt sind, just so wie beim Cancroid, und man kann den wahren Charakter der Neubildung oft nur dadurch feststellen, dass man ihren Ursprung oder ihre Ausbreitungsweise verfolgt. Der letztere Weg kann jedoch leicht irre führen, wie das Recidiv im Falle XVI beweist.

Die Zellen können entweder ihren ursprünglichen Charakter als Cylinderepithelien beibehalten, oder sie werden schmaler, länger und geschichtet, wie im Falle XVI (Tafel IX, Figur 1). Noch in anderen Fällen setzt sich die Neubildung aus kleinen runden und ovalen Zellen zusammen, wie im Falle XXVI, und hier liess sich der Ausgangspunkt der Geschwulst mit Sicherheit nur feststellen durch die Beobachtung des directen Ueberganges von Cylinderzellen in Rundzellen (Tafel XI, Figur 1 und 2).

Die Zellen im Recidiv behalten entweder die nämliche Form, wie in der primären Geschwulst, wie sie z. B. im Falle XV (Tafel VII, Figur 3) wieder als Cylinderzellen auftreten, oder aber sie differiren vollkommen von den ursprünglichen, wie z. B. im Falle XVI (Tafel IX, Figur 2). —

Den Ausgangspunkt des Cervixkrebses muss ich nach meinen Beobachtungen in die Cervicaldrüsen verlegen, wenigstens konnte ich keinen einzigen unzweideutigen Fall entdecken, in welchem die Neubildung vom Oberflächenepithel ausging. Gewiss habe ich das Carcinom ganz nahe der Oberfläche constatiren können, so gut wie in den tieferen Schichten der Drüsen. —

In 25 Fällen fand sich bei der ersten Untersuchung die Cervix bei 9 schon so weit ergriffen, dass der Ausgangspunkt der Neubildung nicht mehr zu bestimmen war. Es ist nicht unmöglich, meiner Ansicht nach sogar wahrscheinlich, dass bei einigen Fällen der Tumor aus der Nähe des inneren Muttermundes entsprang. Neben anderen Gründen spricht hierfür die Thatsache, dass auch nicht in einem einzigen die Portio vaginalis ulcerirt war, obschon die Cervix in ganzer Ausdehnung erkrankt war. In 11 Fällen begann das Carcinom sicherlich in den tieferen Schichten der Cervix, bei zweien nahe dem inneren Muttermunde, in einem Falle schien es von 2, wenn nicht von 3 isolirten Centren auszugehen, von denen eines nahe dem äussern, das andere nahe dem innern Muttermunde und das dritte in dem Plattenepithel selbst lag. In einem Fall endlich setzte der Krebs an der Oberfläche eines Schleimpolypen ein. Wenn man also auch den höher gelegenen Cervicaltheil nicht selten als Ausgangspunkt des Krebses findet, so scheint doch die untere Hälfte in weit höherem Maasse ein Lieblingssitz desselben zu sein.

Von den 12 Fällen, in denen die Krankheit im untern Cervixabschnitte begann, war in sechs die hintere Lippe allein oder hauptsächlich, in dreien die vordere und in zweien die rechte Commissur und Muttermundslippe ohne Mitbetheiligung der linken ergriffen, so dass es scheint, als wenn der Krebs häufiger auf der hintern, als auf der vordern Muttermundslippe vorkommt. —

Die äussere Form des Cervixkrebses ist eine verschiedene. Bald hat er die Gestalt eines Polypen, der von einer Lippe ausgeht, wie im Falle XXIII, wobei seine Oberfläche lange mit einer dünnen Schicht ganz gesunden Plattenepithels bedeckt sein kann. Bald tritt er in Gestalt einer Papillargeschwulst der Oberfläche auf, die das Cervixgewebe durchdringt, wie im Falle XIX, und dann sieht er aus wie der Kopf eines Blumenkohlgewächses. Bald ist er ein kleines Knötchen in der Wand der Cervix, wie in den Fällen XV, XVI, XVII u. a., ein anderes Mal beginnt er als Knötchen nahe dem innern Muttermunde und dehnt sich schrittweise über die ganze Cervix aus, wie in den Fällen XXIV und XXV. Einen Fall, in welchem die Erkrankung an der Oberfläche begann, habe ich nie gesehen.

Die Grenzen des Cervixkrebses sind bestimmte. Unglücklicher Weise schreitet er in einer Richtung vor, bei der die Behandlung wenig Chance für Erfolg bietet.

Wenn wir zuerst die polypöse Form betrachten, so finden wir hier eine Tendenz des Krebses, nach abwärts in die Scheide zu kriechen und Knötchen auf der Lippe zu bilden. Die Ge-

BOSTON MEDICAL
FEB 11 1922
LIBRARY

schwulst geht zunächst auf eine kurze Strecke in die Lippe hinein, anscheinend nicht mehr als 1.5 cm, allein sie ergreift dieselbe in ihrer ganzen Dicke und inficirt sehr bald das Zellgewebe rings herum. Wenn wir drei oder vier Fälle in verschiedenen Stadien betrachten, indem wir z. B. von Fall XV ausgehen, so finden wir, dass die Neubildung als kleines Knötchen nahe der Oberfläche beginnt und sich schrittweise nach unten und aussen ausdehnt, nach oben aber in einer erheblich weniger ausgesprochenen Weise vorschreitet. So durchdringt sie immer tiefere Schichten der Wand der Cervix, bis sie die ganze Dicke durchbrochen und das umgebende Zellgewebe erreicht hat, wo sie nun weiter zu wuchern beginnt. Gleichzeitig wächst sie nach unten, wodurch eine Vergrösserung der Lippe in die Länge und Breite zu Stande kommt. Im Verlaufe dieser Processe bleibt das Plattenepithel erhalten, es verdünnt sich aber mehr und mehr, offenbar in Folge der Spannung, dem es ausgesetzt ist. Geht der Process weiter, so steigt die Neubildung in die Höhe, erreicht den innern Muttermund und geht sogar, wenn auch selten, über denselben hinaus (Tafel XIII, Figur 1). Diese Neigung der Geschwulst, nach unten und nach den Seiten in horizontaler Richtung gegen das periuterine Gewebe vorzudringen, ist durch die verschiedenen Formen der Recidive, die ich oben beschrieben habe, deutlich erwiesen (Fall XV bis XX).

Beginnt aber die Geschwulst an höheren Stellen, dicht unter dem innern Muttermunde, so ist der Gang ihres Wachsthums ein ähnlicher, sofern sie keine Neigung zeigt, nach oben zu kriechen und den Körper zu inficiren. Allein dieses Verhalten ist nicht constant, es kommt vor, dass die Grenze des innern Muttermundes nicht respectirt, sondern überschritten und der Körper ergriffen wird. Indessen besteht thatsächlich eine grössere Neigung, nach unten, nach der Vaginalportion zu kriechen und nach aussen zum Zellgewebe. Schliesslich ergreift das Carcinom auch hier die Cervicalwand in ihrer ganzen Länge und Breite. Dieses Factum wird durch Fall XXIV und XXV erwiesen, die beiden einzigen Fälle, in denen diese Form des Krebses in einem frühen Stadium zur Beobachtung kam.

Daraus folgt, dass die Wege, welche der Cervixkrebs geht, vorzüglich nach aussen und unten führen, so dass die Portio vaginalis, das Septum vesico-vaginale und recto-vaginale ergriffen werden, die Schleimhaut der Scheide aber frei bleibt.

Der grösste Theil der erwähnten Fälle war vielleicht noch in einem zu wenig vorgeschrittenen Stadium, als dass man Metastasen bei der Krankenuntersuchung hätte feststellen können. Nur

in 3 Fällen wurden die Kranken bis zum Tode beobachtet und ein Sectionsresultat gewonnen. In diesen waren die Drüsen, die entlang den innern Iliacalgefässen verlaufen, und in einem diejenigen längs der Wirbelsäule carcinomatös. Die Ligamenta sacro-uterina waren in keinem Falle betroffen, jedoch das Zellgewebe um die Cervix und die breiten Mutterbänder hochgradig erkrankt. Kleine carcinomatöse Massen fanden sich manchmal bei primärem Cervixkrebs auf der Innenfläche des Uteruskörpers.

Man hat diese öfter für Metastasen angesprochen. Es ist indess schwer zu verstehen, wie Metastasen im Uteruskörper von einem primären Cervixkrebs ausgehen sollten. Weder der Verlauf der Blut- noch der der Lymphgefässe könnte dies begründen, und es scheint mir darum rationeller, diese Bildungen als selbstständige Neubildungen aufzufassen, so wie ich sie als selbstständig in der Cervix beschrieben habe. Man trifft sie übrigens nur selten.

Das Alter scheint bei dieser Form des Krebses von einer gewissen Bedeutung zu sein, insofern kein Alter über 28 Jahren davon frei ist. Die älteste Kranke war 81, die jüngste 29 Jahre alt, eine war unter 30, 6 zwischen 30—40, 15 zwischen 40—50, 1 zwischen 50—60 und eine über 80. Danach scheint es, dass besonders in dem Jahrzehnt, innerhalb dessen die Klimax einzutreten pflegt, die Krankheit häufiger, als in jeder andern Periode ist; zwischen 30—40 treffen wir sie nicht so häufig und verhältnissmässig selten vor dem 30. und nach dem 50. Jahre. Die Betrachtung der menstruellen Vorgänge giebt hier ebensowenig Aufschluss für den Krebs der Cervix, wie für den der Portio.

Ebensowenig bedeutet hier das Alter etwas, in dem die Kranken sich verheiratheten, oder die Dauer des ehelichen Lebens.

Mit Rücksicht auf die Geburten müssen wir bemerken, dass 3, d. h. der 8. Theil aller Kranken, niemals schwanger war. Vier hatten 1 Kind, zwei 1 Kind und 1 Mal abortirt, zwei 2 Kinder, eine 2 Kinder und mehrmals abortirt, eine 3 Kinder, eine 3 Kinder und 1 Mal abortirt, eine 4 Kinder, eine 5 Kinder und 1 Mal abortirt, eine 7, eine 8, eine 8 Kinder und 5 Mal abortirt, eine 11 Kinder und 1 Mal abortirt, und eine 13 Kinder und 2 Mal abortirt, d. h. von 24 Kranken waren 14 weniger als 4 Mal schwanger.

Die Schwere der Geburten hat keinen Einfluss auf die Entwicklung des Krebses. Von 17 Fällen, bei denen hierauf gefahndet wurde, verliefen 11 spontan, eine zögerte, und 5 hatten schwere Entbindungen; indess war nur bei zweien Kunsthilfe (Zange) nothwendig, darunter bei der einen Kranken allein fünfmal, da die Cervix wahrscheinlich bei der letzten schon carcinomatös war.

Die hauptsächlichsten Symptome des Krebses sind Blutungen, Schmerzen, Ausfluss und Abmagerung.

Blutungen fanden sich bei allen Fällen bald in grösserem, bald in geringerem Massstabe, indessen schwankte die Blutmenge erheblich und die Zeit ihres Auftretens im Hinblick auf den Beginn der Krankheit nicht weniger. Bei Manchen begann sie in einem sehr frühen Stadium, bei andern trat sie erst auf, wenn die Geschwulst bereits eine beträchtliche Grösse erlangt hatte. So blutete eine Kranke schon volle 3 Jahre; die Krankheit hatte die ganze Cervix ergriffen, und doch war die Oberfläche der Portio vaginalis ganz intact. In diesem Falle muss also die Blutung unmittelbar mit dem Entstehen des Gewächses begonnen haben. In einem andern Falle hingegen, wo eine grosse Geschwulst in einer Lippe sass, bestand die Blutung erst seit 3 Wochen.

Schmerzen können vollständig fehlen: in 6 von den oben erwähnten Fällen waren sie nicht vorhanden oder doch nur sehr gering. Es ist bemerkenswerth, dass sie häufig durch das Einsetzen der Blutung oder durch ruhiges Liegen gelindert werden.

Ausfluss ist gewöhnlich vorhanden. Trotzdem hatten 4 mit vorgeschrittenem Leiden keinen, 6 hatten einen übelriechenden, 5 einen wässrigen, 2 einen grünlichen, 4 einen gelblichen und eine Kranke einen weisslichen Ausfluss.

Der Kräfteverfall trat in verschiedenem Grade auf. Acht der Patientinnen waren ausserordentlich, sechs sehr wenig abgemagert, und doch zeigten alle ein weit vorgerücktes Stadium des Krebses, mit Ausnahme der Frau (Fall XXII), die 81 Jahr alt war. Manche Kranke zeigten einen extremen Grad der Abmagerung, während andere, sogar in extremis, noch ein reichliches Fettpolster behielten.

Häufiger Harndrang bestand bei nur 5 von den mitgetheilten Fällen, nämlich bei den beiden Frauen, bei welchen die Krankheit nahe dem innern Muttermunde begann, bei den beiden, bei welchen die ganze Cervix erkrankt war und bei der alten Frau. Als Regel kann man hinstellen, dass Blasenbeschwerden, wenn die Krankheit den untern Theil der Cervix ergriffen hat, erst in einem späteren Stadium auftreten.

In der jüngsten Zeit hat man über die Aetiologie des Krebses der Cervix und Portio eine Ansicht geäussert, welche die Grundlage für ein operatives Vorgehen abgab, ich meine die Ansicht, welche in den Cervixrissen eine Ursache des Krebses findet. Ist diese Meinung richtig, so spricht sie entschieden für eine prophylaktische Behandlung. Ist sie aber nicht haltbar, so ist ein derartiges Verfahren nicht weniger entschieden zu verdammen. Immer

wieder hat man behauptet, dass die Cervixrisse die Ursache des Krebses im untern Uterusabschnitte seien, und dass die Emmet'sche Operation, das Heilverfahren gegen Cervixrisse, auch im Stande sei, die Entwicklung der Krankheit zu verhindern. Womit ist eine derartige Anschauung begründet? Sind Thatsachen vorhanden, die sie stützen oder widerlegen?

Ein Factor, der für dieselbe spricht, oder vielmehr der für dieselbe sprechen soll, ist die Thatsache, dass das Carcinom bei den Frauen häufig ist, die oft geboren haben. Allein da der Einriss der Cervix so häufig gerade im Verlaufe der ersten Geburt zu Stande kommt, wahrscheinlich weit häufiger, als in allen folgenden, so spricht nach meiner Meinung das Vorhandensein der Cervixrisse nur dafür, dass die Frau geboren, nicht aber, dass sie oft geboren hat. Wenn es also wahr ist, dass der Cervixriss die Ursache des Krebses ist, so müssten die Iparae ebenso zum Carcinom disponirt sein, wie die Multiparae: spricht aber der Umstand, dass eine Frau wiederholt gebiert, für eine Neigung zum Krebs, wie eine einmalige Geburt dagegen, so müssen wir für diese Thatsache einen andern Grund, als das Vorhandensein eines Cervixrisses suchen.

Gewiss ist der Krebs häufig mit Lacerationen vergesellschaftet, allein aus dem gleichzeitigen Vorkommen folgt noch nicht die Beziehung von Ursache und Wirkung, eine Thatsache, die nur zu häufig beim Studium der Gebärmutterkrankheiten vernachlässigt wird. Man giebt jedoch an, dass die Lacerationen die Entwickelung des Krebses durch den Reiz, den sie hervorrufen, veranlassen. Ist dies richtig, so müssten wir erwarten, die Ausgangspunkte des Krebses an der Stelle des grössten Reizes zu finden, d. h. in oder nahe der Narbe oder in der Oberfläche der gereizten Partieen. Aber wie stellen sich die Thatsachen wirklich? Ich habe 27 Fälle von Portio- und Cervixkrebs beschrieben, darunter einige, in denen sich Lacerationen fanden. Aber auch nicht in einem einzigen Falle sah ich den Krebs primär in der lacerirten Partie. Er scheint vielmehr in der That gerade diese Stelle zu vermeiden, oder sie erst in dem späteren Stadium zu ergreifen, wenn erst die ganze übrige Cervix davon befallen ist.

Obschon der Krebs nicht von den Einrissen ausgeht, so beginnt er doch in der ectropionirten und gereizten Oberfläche der Lippe. Man findet ihn erst in den tieferen Schichten mit Ausnahme des Plattenepithelkrebses, der in jedem Theile der Oberfläche, mit Ausnahme vielleicht der Ränder des Risses, be-

ginnen kann, eine Thatsache, die nicht für die eben erörterte Ansicht spricht.

Das Carcinom der eigentlichen Cervix beginnt, soweit ich es feststellen konnte, in den Drüsen der Cervix und häufig, aber nicht constant, findet sich eine Schicht gesunder Drüsen zwischen dem Krankheitsherd und der Oberfläche. So liegen die Verhältnisse, mögen Lacerationen vorhanden sein oder nicht, und auch diese Thatsache, dass das Leiden auf die nämliche Weise in der lacerirten und nicht lacerirten Cervix beginnt, spricht gegen die Ansicht, dass Einrisse für die Entwickelung des Krebses von Bedeutung sind.

Wenn es weiterhin richtig ist, dass Reizung eine so häufige Ursache des Gebärmutterkrebses sein soll, so müsste die Krankheit beim vorgefallenen Uterus erst recht häufig sein. Das stimmt nun wieder nicht. Unter vielen 100 Fällen von Uteruskrebs, die ich gesehen habe, war nur ein einziger, bei dem das Organ vorgefallen war. Ferner ist auch nicht ein einziger Fall bekannt, in dem eine eingehende klinische und anatomische Untersuchung es wahrscheinlich gemacht hätte, dass Krebs der Cervix in den Lacerationen beginnt.

Darum meine ich, dass die Thatsachen, die bisher vorliegen, in keiner Hinsicht beweisen, dass Einrisse zum Carcinom des Uterus führen.

Der Krebs des Uteruskörpers.

Der folgende Theil unserer Erörterungen bezieht sich auf den Krebs des Uteruskörpers. Dieser Theil der Gebärmutter ist weit weniger häufig der Sitz der Krankheit als die Cervix, und in der That, es gab eine Zeit, wo man dachte, dass primäres Carcinom hier niemals vorkomme. Trotzdem ist es zweifellos, dass dieses Leiden häufiger auftritt, als man gemeinhin glaubt.

Pichot hat 44 Fälle zusammengestellt, die er alle als Krebs des Uteruskörpers auffasst. Sicher handelt es sich in all seinen Fällen um bösartige Erkrankungen; dass sie aber alle unter die Rubrik „Krebs“ fallen, ist durch Nichts bewiesen. Damit will ich

ausdrücklich betonen, dass ich die Bezeichnung Krebs nur für diejenigen Fälle reservire, die sich mikroskopisch als solche erwiesen haben. Sonst kommen wir auf jene grauen Vorzeiten zurück, in denen man unter mikroskopischer Untersuchung die Untersuchung von Zupfpräparaten verstand und das Suchen nach specifischen Zellen, bis endlich die Zeit anbrach, wo die Anordnung der einzelnen Elemente im gegenseitigen Verhältniss zu einander auf Schnitten mit Schonung aller gegebenen Structurverhältnisse in den Vordergrund gestellt wurde.

Ruge und Veit haben nicht mehr und nicht weniger als 21 Fälle beschrieben, in denen die Natur des Leidens durch das Mikroskop erhärtet wurde. Ich selbst sah 12 Fälle, in denen es sich um klinisch-maligne Erkrankung des Gebärmutterkörpers handelte, allein nur drei hielten einer eingehenden histologischen Untersuchung als „Carcinome" Stand, und natürlich können nur diese drei für die folgende Untersuchung in Betracht kommen. Es würde eben nur Verwirrung anrichten, wollte ich Fälle als Grundlage meiner Auseinandersetzung anführen, deren wahre Natur, ob Sarcom, ob Carcinom, nicht über jeden Zweifel erhaben blieb.

Ich habe fernerhin ein Präparat von Uteruskörperkrebs aus dem Museum des St. Bartholemew's Hospital gesehen, ausserdem eins bei Dr. Hermann, eins bei Dr. Allchin und eins bei Dr. Lewers. — Alle 7 Präparate sind zweifellose Carcinome. Diese Fälle im Verein mit den von Ruge und Veit Publicirten geben mir die Grundlage für die Beschreibung des Krebses des Gebärmutterkörpers, die nun folgen soll.

Fall XXVIII. Es handelt sich um eine 52jährige Wittwe. Ihre Aufnahme in das University College Hospital erfolgte wegen heftigen, stinkenden Scheidenausflusses, welcher die äusseren Genitalien excoriirt und zur Schwellung gebracht hatte. Pat. war Krankenpflegerin. Durch den plötzlichen Tod einer Kranken erlitt die Pat. eine heftige Gemüthserregung, welche bei ihr eine starke Blutung hervorrief, die seitdem bald stärker, bald schwächer wurde und nicht mehr aufhörte.

Schon seit langer Zeit magerte sie ab, erheblicher erst seit den letzten 3 Monaten. Mit 22 Jahren heirathete sie. Ihr Mann lebte 8 Jahre. 12 Monate nach ihrer Verheirathung kam sie nieder, ist seitdem jedoch nie wieder schwanger geworden.

Zu Lebzeiten ihres Mannes hatte sie ein Halsleiden, verlor ihr Haar und nahm deswegen eine Arznei, wonach sich das Zahnfleisch lockerte, und die Zähne schmerzten.

Vor 5 Jahren wurde ihr ein Gebärmutterpolyp entfernt. Regel

zum ersten Mal im 12. Jahre, sehr spärlich, alle 3 Wochen, mit ziehenden Schmerzen im Leibe. Nach der Geburt ihres Kindes kam die Periode regelmässig, wenn auch in weit erheblicherer Menge und mit mehr Schmerzen als vor ihrer Verheirathung. Seit dem 15. Jahre leidet die Kranke an weissem Fluss. Krebs ist in ihrer Familie nicht vorgekommen.

Bei der Aufnahme im Januar 1881 fanden wir eine blasse, anämische, abgemagerte Frau. Puls 100, Temperatur 37,5° C.

Uterus erschien normal gross, weniger beweglich als sonst. Cervix normal, nur fühlte man im Muttermunde eine kleine zottige Geschwulst. Die Ausdehnung des Körpers konnte nicht festgestellt werden, da von einer Sondirung Abstand genommen wurde. Bei der Untersuchung durch den Mastdarm fühlte man einige Knötchen, welche von der hinteren Fläche des Uteruskörpers ausgingen. Geringe oder gar keine Schmerzhaftigkeit.

Die zottige Geschwulst aus dem Muttermund wurde exstirpirt. Am 5. Februar traten wiederholte Schüttelfröste ein, die Temperatur stieg auf 38,2° C. und blieb über 38,0° C. bis zum 10. Februar. Dieser Fieberanfall ging mit heftigen Schmerzen und ausserordentlicher Empfindlichkeit des ganzen Leibes einher. Einen Monat später bekam die Kranke einen ganz ähnlichen Anfall, aber ohne Schüttelfröste. Mit diesen Ausnahmen hielt sich die Temperatur der Kranken immer zwischen 37,8—38,0° C., während der Puls stets mehr als 100 betrug. Sie klagte auch über Globus und andere hysterische Symptome. Im März trat Oedem der Vulva auf, und eine harte Geschwulst von etwa Haselnussgrösse fiel leicht durch den Muttermund vor. Dabei trat ein reichlicher, grünlich-gelber, etwas blutiger Ausfluss auf. Die Kranke verfiel mehr und mehr und ging am 20. März zu Grunde.

Bei der Section zeigte sich, dass der Dünndarm sowohl mit dem Fundus uteri, als mit der hinteren Blasenwand verwachsen war. An dem Ende der einen Tube fand sich eine kleine Cyste. Die hintere Wand der Gebärmutter war mit einer Reihe von Knötchen bedeckt, zwei etwa kirschgross, andere kleiner und in die Peritonealhöhle vorspringend. Sie waren weisslich gefärbt; rings um sie das Gewebe injicirt. Die obere Hälfte der hinteren Fläche in der Mitte und der Fundus blass und blutleer. Alles Uebrige, speciell die Seiten, purpurroth mit stark injicirten Venen. An der Vorderfläche ein kleiner Knoten, da, wo die Därme angelöthet waren; hier fand sich auch eine fingerdicke Communication zwischen dem adhärenten Darm und der Gebärmutterhöhle. Ovarien anämisch und atrophisch. Die Dicke der Uterinwand schwankte zwischen

1,25—2,5 cm. In der Uterushöhle ein stinkender Abscess: seine Oberfläche, graugrün gefärbt, war hier und da mit Knötchen besetzt. Unter demselben fand sich ein sehr blutgefässreiches und darunter das erkrankte Gebärmuttergewebe (Tafel XII, Fig. 4).

Es handelte sich um einen Cylinderepithelkrebs, welcher von den Drüsen ausging.

Fall XXIX. Die Kranke, 52 Jahre alt, wurde im Januar 1884 ins Krankenhaus aufgenommen.

Patientin, eine kräftige Frau, war bis vor 15 Monaten vollständig gesund. Die Regel, welche vor neun Jahren aufgehört hatte, trat in jener Zeit wieder auf und kehrte danach alle 3 Wochen wieder. Damals war der Blutabgang von natürlicher Farbe und nicht stark. Anfangs wiederholte er sich nur alle 2—3 Wochen, späterhin aber blieb er kaum einen Tag weg. Seit den letzten 5 Monaten blutet die Kranke gar nicht mehr, allein statt dessen hat sich ein gelber stinkender ununterbrochener Ausfluss eingestellt. Kaum hatte sich bei der Kranken die Blutung wiedergefunden, als sie heftige wehenartige Schmerzen im Unterleib und Kreuz empfand. Seit Januar 1883 hat sich jedoch der Schmerz vorzüglich in die rechte Beckenhälfte localisirt, zieht von da ins rechte Bein, um von Zeit zu Zeit auch auf die linke Seite hinüberzuschiessen.

Einige Jahre vor Beginn des jetzigen Leidens empfand Pat. Schmerzen beim Wasserlassen, sie musste häufig uriniren, und im Juni 1883 wurde vom Blaseneingang bei ihr ein Gewächs entfernt. Der häufige Harndrang blieb auch nach diesem Eingriff. Keine Beschwerden bei der Defäcation.

In den letzten 15 Monaten ist Pat. sehr heruntergekommen.

Die Periode trat zum ersten Male im 15. Jahre auf, war regelmässig, aber schmerzhaft. Menopause im 43. Jahr.

Pat. war 2 Mal verheirathet, das erste Mal mit 23 Jahren. Aus dieser Ehe entstammen 4 Kinder; während ihrer zweiten Ehe gebar Pat. einmal, einmal abortirte sie. Alle Geburten verliefen spontan.

Eine Schwester der Kranken starb an Gebärmutterkrebs. Bei ihrer Aufnahme erschien Pat. mager, aber nicht elend. Der Damm war excoriirt. Ein kleines oberflächliches Geschwür an der Innenseite der rechten Lippe. Auf der Vagina sass wohl ein Dutzend kleiner grünlicher Flecken, die leicht prominirten; ihre Oberfläche war intact.

Uterus frei beweglich; der Körper wenig vergrössert, verdickt und rundlich, so dass der ganze Uterus, Körper und Cervix, Kugelform annahm. Im Becken fühlte man keine Verhärtung. Die

Sonde drang auf eine Länge von 7,5 cm ein. Die Verdickung betrat vorzüglich die vordere Wand. Die Gebärmutterhöhle war erheblich erweitert, die Sonde liess sich anstandslos in derselben bewegen, wodurch allerdings eine erhebliche Blutung veranlasst wurde. Der Uterus wurde exstirpirt. Die Beschreibung des Präparats verdanke ich der Güte des Herrn Victor Horsley, M. S.

Das zur Untersuchung vorliegende Stück stellt den ganzen Uterus dar, mit Ausnahme einer kleinen, ca. 1 cm im Durchmesser messenden unregelmässigen runden Partie links von der Mittellinie, die fast bis zum Anfang der Tube reichte und deren Ränder zerrissen und knotig waren. Das ganze Organ war vergrössert. Der äussere Muttermund und die Cervix in ihren unteren zwei Drittel sahen normal aus, etwas weich und blass. In der Körperhöhle befand sich wenig schmutziger, schleimiger Eiter. Die Oberfläche bestand aus einer knotigen Neubildung, welche, wie man auf dem Querschnitt sehen konnte, als eine blassrothe granulirte Neubildung in die Musculatur eindrang und ein gelatinöses Aussehen hatte. Die einzelnen Knötchen, aus denen sich die Geschwulst zusammensetzte, waren, unregelmässig an der innern Oberfläche vertheilt, am zahlreichsten auf der rechten Seite der hinteren Wand. Die Muskelschicht mitsammt dem Peritoneum um die Geschwulst hatten eine Dicke von 1—3 mm.

Pat. starb 4 Wochen nach der Operation. Die Wunde war fast ganz verheilt, bis auf einen kleinen Abscess an dem Reste des rechten breiten Mutterbandes. Im Dünndarm waren einige kleine Fistelöffnungen, die mit der Operationswunde in Zusammenhang standen. Diese Fistelöffnungen waren in Folge des Uebergreifens des Carcinoms vom Uterusfundus auf die Darmschlingen, die mit ihm adhärent waren, entstanden. Die Adhäsionen waren weich und liessen sich leicht ablösen und wurden erst entdeckt, als die Finger über den Uterus hinausdrangen. Nieren und Harnleiter normal, chronische Entzündung der Blase.

Es handelte sich um einen Cylinderepithelkrebs, der von den Drüsen ausging (Taf. XV, Fig. 2).

Fall XXX. Pat., unverheirathet, 63 Jahre alt, trat im Januar 1883 in das University College Hospital ein.

Sie giebt an, vor zwei Jahren Blutverlust aus der Scheide gehabt zu haben, der aber bis zum Mai 1882 nicht wiederkehrte. Damals bekam sie eine heftige Blutung, die seitdem beständig andauerte und stärker wurde. In Folge des Blutverlustes wurde sie öfter ohnmächtig. Bis zum März hatte sie keine Schmerzen; seitdem stellten sich zeitweise Rücken- und Leibschmerzen ein,

die kolikartig waren, aber immer nur einige Minuten anhielten. Sie waren nicht so stark, um Pat. ans Bett zu fesseln, nahmen auch beim Gehen nicht zu. Nach den Blutungen stellte sich wenig gelblicher, scharfer Ausfluss ein. Pat. musste zeitweise häufig Wasser lassen, zeitweise war der Urin verhalten. Seit den letzten zwei Monaten leidet Pat. an acuten Eczemen beider Arme.

Seit dem Beginn der Erkrankung ist Pat. stark abgemagert. Appetit ist gut.

Erste Menstruation mit 13 Jahren, regelmässig; starker Blutverlust, schmerzlos. Menopause im 54. Jahre. Sechs Jahre nachher hatte Pat. zwei Blutungen, die für ein Jahr wieder aufhörten, seitdem aber sich häufig einstellten.

In der Familie war kein Fall von Krebs vorgekommen. Bei ihrer Aufnahme war Pat. gut genährt mit reichlichem Fettpolster. Hymen intact, Vagina senil. Der Uteruskörper war gross, fühlte sich höckrig an und füllte das Becken aus. Man konnte ihn oberhalb des Beckenrandes fühlen; er schien nach links weiter zu reichen als nach rechts. Die Cervix lag weit zurück und war sehr kurz. Die Muttermundslippen waren weich und unempfindlich. Aus der Vagina kam ein dunkler, bräunlicher, sehr scharfer Ausfluss.

Temperatur 37,7—37,8° C.

Die Uterusinnenfläche wurde ausgekratzt, wonach die Blutung für einige Zeit aufhörte. Pat. starb schliesslich auf der Krebsabtheilung des Middlesex-Hospital in Behandlung des Mr. Henry Morris, dessen Liebenswürdigkeit, ebenso wie die des Herrn Dr. Kingston, mich in den Stand setzt, einen Sectionsbericht und eine Zeichnung des Falles zu geben. Die Leiche war gut genährt. Zwischen Netz und parietalem Blatt des Peritoneum bestanden einige feste Adhäsionen. In der Bauchhöhle sah man links eine grosse Geschwulst, die den Eindruck eines Uterusfibroids machte. Die Därme im mittleren Bauchraume waren mit einander verwachsen und bildeten einen Sack, der sich aber nach Reposition mit den übrigen Därmen zusammenhängend zeigte und in Folge einer Kothstauung entstanden zu sein schien. In den Lungen fanden sich einige metastatische Krebsknötchen, die auf die Pleura übergriffen; ebenso zahlreiche Knötchen an der Oberfläche und im Innern der Leber.

An der Oberfläche der rechten Niere sah man 3 Krebsmetastasen, sonst waren die Nieren gesund. Der Uterus war vergrössert, in seinen Wänden sassen drei Fibroide, von denen 2 verkalkt waren und die Grösse einer Wallnuss hatten, das 3. war so gross, wie eine Mannsfaust. Die Wände waren enorm verdickt.

Die ganze Innenfläche des Körpers war krebsig, unregelmässig und ulcerirt. Die Cervix normal. Das Carcinom war nicht in das Fibroid übergegangen, sondern war durch die von Fibromen freien Stellen der Musculatur in das linke breite Mutterband durchgebrochen. Hier bildete es eine grosse Masse, die Ovarien und Tube mit in sich schloss. Die beiderseitigen Tuben waren entzündet und enthielten Eiter (Tafel XIV, Figur 2).

Der Krebs war drüsig, und die Drüsen boten ein sehr bemerkenswerthes Aussehen. Viele von ihnen waren so gewunden, dass man auf Querschnitten nur Kreise von Cylinderzellen sah, ohne eine Spur von Zwischengewebe (Tafel XIII, Figur 2). An vielen Stellen waren die Epithelzellen normal, an andern verändert, vielgestaltig und mehr oder weniger abgestossen.

Die Metastasen in der Leber zeigten ein ähnliches Verhalten, wie die Uterindrüsen (Tafel XVI, Figur 2).

Fall XXXI. (Fall von Herrn Dr. Herman).

Pat., 48 Jahre alt, trat im Jahre 1886 in das London Hospital ein. Bis vor 8 Wochen war sie ganz gesund. Die Menstruation begann im 14. Jahre, war regelmässig, ohne zu grossen Blutabgang und ohne Schmerzen. Menopause vor 3 Jahren.

Pat. hatte sich im 18. Jahre verheirathet, hatte 2 Aborte während der ersten 23 Jahre ihrer Ehe und ist seitdem nicht mehr schwanger geworden.

Vor 2 Monaten bemerkte sie plötzlich bei der Arbeit starken Ausfluss von dunkelbrauner Farbe, der nach 8 Tagen wiederkam, aber roth und stückig war. Drei Wochen später traten plötzlich Schmerzen auf, die Pat. als „leise nagende“ beschreibt. Der Ausfluss wurde stärker und besteht jetzt ununterbrochen. Die Schmerzen kommen täglich, dauern $2^1/_2$ Stunde, danach Ausfluss. Neuerdings klagt Pat. auch über Schmerzen in den Beinen. Keine lancinirenden Schmerzen. Der Ausfluss war zuletzt übelriechend. Patientin ist abgemagert und fühlt sich schwach, obschon der Appetit gut ist. Keine Beschwerden beim Urinlassen und Stuhlentleerung. Temperatur subnormal. Puls 76, regelmässig und kräftig.

Bei der Palpation des Abdomens fühlte man nichts Abnormes. Die Scheidenschleimhaut war blass, Cervix klein. Die Sonde drang fast 5 cm in die Uterushöhle und brachte 2 alte Blutcoagula mit heraus, sonst verursachte sie keine Blutung. Der Uterus frei beweglich. Nach Dilatation mit den Hegar'schen Sonden fand man den Fundus und die hintere Wand des Uterus mit einer papillären Geschwulst bedeckt, die Schleimhaut fühlte sich rauh und

runzelig an. Der Uterus wurde mit der Cürette ausgekratzt und ein ziemlich grosser Theil der Geschwulst herausbefördert. Darauf Einspritzung von Sol. Acid. carbol. 1 : 7. Temperatur 37,6° C.

Pat. besserte sich zusehends und nahm 2 Kilo an Gewicht zu.

10 Wochen später wurde sie von Neuem aufgenommen und gab an, dass sie sich die ersten 14 Tage vollkommen wohl gefühlt, weder Schmerzen noch Ausfluss gehabt habe. Seitdem litt sie an heftigen drängenden Schmerzen im Unterleibe, die gewöhnlich Morgens eintraten und eine, mitunter auch 2 Stunden dauerten. Die Schmerzen kehrten täglich wieder und waren mit Erbrechen und Auftreibung des Leibes verbunden: sie wurden so heftig, dass Pat. das Bett hüten musste. Sie hören gewöhnlich nach heftigem Aufstossen auf. Dann fühlte sie sich während der Nacht wohl und schmerzfrei. Während der letzten 5 Wochen war der Ausfluss stärker, als vor der ersten Aufnahme. Mitunter ist er dunkel und mit Blut vermischt, mitunter schleimig.

Pat. isst mit Appetit. Sie ist blass, sieht kachektisch aus und hat einen ängstlichen Gesichtsausdruck.

Sie ist weit magerer als bei ihrer Entlassung aus dem Hospital. Totalexstirpation des Uterus per vaginam.

Der Uterus ist 6,8 cm lang. Die ganze Innenfläche ist mit einer weichen, zottigen Geschwulst bedeckt, die auf der einen Seite grosse polypöse Falten darstellt. Die hintere Wand wird, mit Ausnahme des untern Theiles, von einem glatten, weichen runden Tumor eingenommen, der ungefähr die Grösse eines Wallnusskernes hat. Auf dem Querschnitt sieht man, dass die zottige Neubildung ca. 1,8 cm in die Uteruswand eindringt. Die Cervix sieht normal aus, ebenso ihre Schleimhaut.

Unter dem Mikroskope sieht man die unregelmässige Oberfläche frei von Epithel und die schnell wachsende Geschwulst bis in die Muskulatur reichen. An einigen Stellen fanden sich krebsige Drüsen, jedoch waren sie ziemlich vereinzelt. Unter der Oberfläche sah man Hohlräume, die den Eindruck von Drüsenlumina machten, deren Epithelien ausgefallen waren. Der Tumor an der hintern Wand war ein Fibroid aus lockerem Bindegewebe, dessen Oberfläche ebenso wie das übrige Endometrium krebsig degenerirt war.

Wir haben es also in diesem Falle mit einem von den Uterindrüsen ausgehenden Cylinderzellenkrebs zu thun, der in ein Myom eingedrungen ist (Tafel XVIII, Figur 1 und 2).

Den folgenden Fall verdanke ich Herrn Dr. Allchin.

Fall XXXII. Pat., 44 Jahre alt, Wittwe. Vater und Mutter

waren mit 75, resp. 77 Jahren aus unbekannter Ursache gestorben. Eine Schwester war an Phthisis zu Grunde gegangen. Krebs war in der Familie nicht vorgekommen.

Pat. hatte 3 Mal geboren, zum letzten Mal vor 14 Jahren. Alle Kinder waren ca. 3 Jahre nach der Geburt an Krämpfen, Windpocken und Gehirnleiden gestorben. Der Mann starb im Irrenhaus. Als Kind hatte Pat. die Masern. Sonst war sie gesund, mit Ausnahme einiger Anfälle von Magenkatarrh und Kopfschmerzen.

Vor 2 Jahren traten die Gastralgieen häufiger hinter einander auf, und gleichzeitig verlor Pat. bei der Periode grosse Stücke. Diese war unregelmässig, alle 14 Tage, bis auf das letzte halbe Jahr, in dem sie überhaupt nicht aufgetreten war. Der Ausfluss war mitunter übelriechend. Icterus fing vor 2 Jahren an und blieb bis jetzt bestehen. Gleichzeitig bestanden ziehende Schmerzen.

In den letzten 6 Monaten war der Leib stärker geworden; Pat. hat nie an Hämorrhoiden, Hämatemesis oder Meläna gelitten. Trunksucht wird bestritten. In den letzten 6 Wochen ist sie stark abgemagert. Diagnose: Uteruskrebs. In Folge der enormen Spannung der Bauchdecken kann die Lage der übrigen Baucheingeweide, Leber etc. nicht festgestellt werden. Im Urin kein Eiweiss, dagegen eine reichliche Menge von Gallenfarbstoffen.

Zwei Tage nach der Aufnahme verschlechterte sich das Befinden der Pat., sie verfiel in einen typhösen Zustand und starb nach weiteren 3 Tagen, nachdem sie viel erbrochen hatte.

Der Uterus war bedeutend vergrössert, die Wände, besonders die hintere, verdickt. Er war mit dem Rectum adhärent. Die epitheliale Bekleidung des Uteruskörpers war zum grössten Theil intakt und nur an der unteren und oberen Partie des Cervicalcanals verloren gegangen. Die Drüsen waren überall krebsig.

Der nächste Fall stammt von Dr. Lewers.

Fall XXXIII. Pat., 58 Jahre alt, verheirathet, wurde im Februar 1886 in das London Hospital aufgenommen. Im Jahre 1859 hatte sie sich verheirathet, war aber nach 3½ Wochen von ihrem Manne verlassen worden. Sie hatte ein Kind vor 26 Jahren. Kein Abort.

In der Familie war kein Fall von Krebs oder Phthisis vorgekommen. Vor dem Beginn ihrer jetzigen Krankheit war sie wiederholt leidend. Im Mai 1885 wurde Pat. plötzlich „unwohl"; sie hatte keine Schmerzen, aber der Ausfluss dauerte 6 bis 8 Wochen an. Er hörte dann einen oder zwei Tage auf und kam dann stärker als vorher wieder. Pat. magerte ab und wurde appetitlos. In den letzten 2 Monaten stellten sich Schmerzen im

Kreuz und in den Seiten ein, die erst ziehend, dann stechend waren, sie exacerbirten Nachts und traten besonders im Liegen auf. Gleichzeitig mit den Schmerzen stellte sich weisser, gelber Ausfluss ein, der zuletzt stinkend wurde. — Erste Menstruation mit 12 Jahren, regelmässig, in normaler Menge, ohne Schmerzen. Menopause mit 38 Jahren. Erst vor 10 Monaten traten wieder Blutungen auf.

Die Vagina war kurz: zwischen Cervix und Vagina fand sich links ein straffes Band. Vaginalportion normal. An der hinteren Wand des supravaginalen Theiles der Cervix fühlte man einen unregelmässigen, harten Knoten von Haselnussgrösse. Die Untersuchung musste der starken Schmerzen wegen in Narkose vorgenommen werden. Der Uterus, der etwas nach rechts lag, war frei beweglich und mässig vergrössert. Die Sonde drang 6,8 cm ein. Vor ihrem Einführen kam ein wenig Blut aus der Uterushöhle, darnach traten einige mit Blut vermischte Bröckel einer weichen markigen Masse zu Tage. Temperatur 37,6—37,8° C. Vaginale Totalexstirpation des Uterus.

Ungefähr 2,5 cm jeder Tube wurde mit entfernt. Das Peritoneum war überall glatt. Die Cervix war normal, schien aber an jeder Seite lacerirt zu sein. Der Uterus wurde längs der linken Seite eröffnet. Es zeigte sich, dass die Schleimhaut des Cervicalcanals normal war, die des Körpers dagegen zeigte weiche, faltige Erhabenheiten und fast die ganze vordere Wand, mit Ausnahme von vielleicht 0,8 cm über dem innern Muttermund und 1,8 cm der hintern Wand, war von einer weichen, zottigen Masse eingenommen. Diese erstreckte sich in eine Tiefe von fast 2,5 cm, darüber hinaus schien die Uteruswand gesund zu sein. Der Uebergang von der Geschwulst in die Musculatur war ein ganz allmäliger. An der hinteren Cervix fanden sich 2 kleine, erbsengrosse Knötchen.

Unter dem Mikroskope erwies sich die Neubildung als von den Cylinderzellen der Drüsen ausgehend.

Dr. Matthew Duncan's Fall:

Fall XXXIV. Pat., eine alte Frau, fing erst ca. 3 Monate vor ihrem Tode an, über Schmerzen zu klagen und sich krank zu fühlen. Ihr Leiden bestand in gelegentlichen Anfällen von Leibschmerzen und Blutverlusten aus der Vagina. In Anbetracht ihres Alters sah sie noch recht gut aus. 3 Wochen vor ihrem Tode kam sie in das Krankenhaus auf meine Station. Man fühlte einen beweglichen harten Tumor, der die Grösse eines kindlichen Schädels hatte und vom Beckenrand zum Hypogastrium reichte. Er war

rund, nicht weich. Pat. erkrankte an einer acuten eitrigen Nephritis und ging in wenigen Tagen zu Grunde. Man fand in den Lungen und der Leber Krebsknoten. Der Uterus wog 2½ Kilo, hatte eine Länge von 20 cm und eine Breite von 16,25 cm. Seine Höhle, vom äussern Muttermund bis zum Fundus maass 15 cm. Die Wände waren ca. 2,5 cm dick. Die mikroskopische Untersuchung ergab einen harten Krebs, der einem Scirrhus der Mamma glich. Die innere Oberfläche der Körperschleimhaut war verdickt und zottig, aber nur an einigen Stellen vernichtet. Die Ovarien waren krebsig degenerirt und ebenso fanden sich nach dem Tode krebsige Stellen in der Vagina. Die Cervix, die makroskopisch gesund aussah und sich auch so anfühlte, erwies sich mikroskopisch ebenfalls krebsig entartet (Duncan, Diseases af Women, 3rd. edit. p. 351).

Durch die Liebenswürdigkeit des Herrn Dr. Griffith, der mir Schnitte von der Geschwulst verschaffte, bin ich in der Lage, eine Zeichnung des Uterus, der sich im Museum von St. Bartholomew's Hospital befindet, und die mikroskopischen Präparate beizufügen. Die Krankheit hatte ihren Ausgang von den Drüsen genommen und war längs der Schleimhaut bis in die Tuben weitergekrochen (Taf. XVII, Taf. XV, Fig. 1, Taf. XVI, Fig. 1). —

Der Krebs des Uteruskörpers kann in diffuser oder umschriebener Form auftreten. Das Gewöhnlichere ist die diffuse Form; ich habe nicht einen einzigen Fall von circumscriptem Corpuscarcinom beobachtet, wenn auch einige derartige Fälle in der Literatur niedergelegt sind. Diese haben die Form von Polypen, die Uteruswand an ihrer Basis kann dabei gesund sein. Oder aber sie bilden eingesprengte Geschwülste, die in die Wand der Gebärmutter eindringend gegen die Uterinhöhle wie ein submucöses Fibroid vorspringen.

Im ersteren Falle kann die Neubildung in einem bereits vorhandenen Polypen sich entwickeln, wie im Falle XXVII, in welchem ein Schleimpolyp der Cervix, der krebsig degenerirt war, entfernt wurde, oder sie kann gleich von vornherein in der Gestalt eines Polypen auftreten.

Im zweiten Falle, wenn der Krebs tief in das Uteringewebe eindringt, ist es nicht unwahrscheinlich, dass er in den tieferen Theilen der Drüsen sich hier ebenso wie in den Cervixdrüsen entwickelt, und fängt er dann an zu wuchern, so geht er nach und nach zur Oberfläche und springt in die Uterushöhle vor; gleichzeitig aber geht er tiefer und tiefer in die Uterinwand.

Das weitere Wachsthum der polypösen Form soll dann nicht in der Richtung der Oberfläche, sondern radiär nach dem Peri-

toneum zu vor sich gehen. Der Polyp kann sich losstossen und eine krebsige Masse in der Uterinwand zurücklassen, die frei in die Innenfläche hineinragt. So erklären Ruge und Veit die Entstehungsweise des primären, circumscripten Krebses der Uteruswand, und es kann dieser Modus für einige Fälle zutreffen. Sicher aber steht fest, dass der Krebs in den tieferen Theilen der Utriculardrüsen seinen Ursprung nimmt und hier ebenso Knoten in der Wand bildet, wie in der Cervix; denn bekanntlich dringen die Uterindrüsen tief in die Musculatur ein.

Die diffuse Form ergreift gewöhnlich die ganze Innenfläche des Körpers. Ob die Krankheit sogleich so anfängt, oder aber ob es erst allmälig dazu kommt, ist nicht bekannt und schwierig zu entscheiden. Manchmal indessen bleibt ein Theil der Innenfläche frei. Der innere Muttermund wird gewöhnlich erst im letzten Stadium überschritten. Die Oberfläche ist zottig, rauh, ulcerirt, mit warzigen Knötchen oder mit breit- oder schmalbasig aufsitzenden Polypen bedeckt. Gewöhnlich ist der Uterus vergrössert, mitunter nur wenig; er kann sogar klein sein; die Wände verdicken sich und hypertrophiren durch einen ähnlichen Process, wie in der ersten Zeit der Schwangerschaft. Je mehr der Krebs wuchert, um so tiefere Schichten der Wand werden ergriffen, so dass die Musculatur mehr und mehr schwindet. Manchmal ist die Uterushöhle beträchtlich erweitert und entstellt, manchmal nur wenig. Ist die Neubildung erst nach unten, über den inneren Muttermund hinaus gekrochen, so ist die Höhle gewöhnlich enorm vergrössert.

Bei manchen Fällen bleibt die Krankheit ganz oberflächlich, bei manchen nur an einzelnen Theilen der Oberfläche; die Schleimhaut ist nicht sehr verdickt, obschon sie, wie im Fall XXX, in ganzer Ausdehnung erkrankt ist. Das Carcinom geht von den Drüsen aus, vielleicht auch vom Oberflächenepithel. Indess ist letztere Thatsache nicht exact beobachtet, allein der Umstand, dass zumeist die ganze Oberfläche in Mitleidenschaft gezogen ist, spricht für diesen Entstehungsmodus.

In der Literatur sind Fälle erwähnt, in denen neben Krebs Fibroide vorkamen; auch ich habe einen solchen gesehen. In diesem Fall ging der Krebs zweifellos von den Uterindrüsen aus, ohne in das Fibroid einzudringen, während in einem anderen ein vorhandenes Myom krebsig wurde. Klob beschreibt einen Fall, in welchem ein Fibroid krebsig wurde, und ist der Meinung, dass der Krebs von dem Fibroid ausgegangen sei. Seine Beschreibung ist aber unvollständig, denn die Geschwulst stiess sich gangränös

ab, so dass das darüber liegende Gewebe geschmolzen war und sich in einem Zustand befand, welcher die Annahme der Klob'schen Erklärung nicht mehr zulässt. Alle histologische Erfahrung spricht im Gegentheil dafür, dass der Krebs des Körpers nur von dem Epithel der Oberfläche oder von dem der Drüsen ausgeht. Es steht fernerhin durch die Beobachtungen von Buhl und Ruge fest, dass der Krebs in der Schleimhaut über einem Fibroid entstehen und in letzteres eindringen kann.

Die Verbreitungswege des Körperkrebses gehen nach zwei Richtungen: nach der Oberfläche und in die Tiefe. Wuchert er nach der Oberfläche, so macht er gern am inneren Muttermunde und an dem Eingange in die Tuben Halt, nicht constant, aber gewöhnlich. Bei einigen meiner Fälle überschritt er den inneren Muttermund, um in die Cervix einzudringen, und in dem Falle, welcher aus dem Bartholomew's Hospital stammt, kroch er in die Tuben. Mikroskopisch müssen wir hier ebenso wie an der Cervix zwei Formen der krebsigen Erkrankung unterscheiden, das Adenom und das echte Carcinom.

Dr. Matthews Duncan gab zuerst die Beschreibung eines Adenoms des Uteruskörpers, die ich hier wiedergebe:

Fräulein E., 52 Jahr alt, war bis vor 2 Jahren, dem Beginne ihres jetzigen Leidens, immer gesund gewesen. Sie fühlt sich schwach, ist bleich, anämisch; klagt über Schmerzen im Kreuz, und besonders im Unterleib, die in der letzten Zeit, zumal Nachts, an Stärke erheblich zunahmen.

Vor 2 Jahren erkrankte sie mit profusem wässrigen, röthlichen Ausfluss. Nach 9 Monaten verlor sie zudem Stücke Blutes. Der Ausfluss besteht jetzt noch, ist nicht übelriechend.

Das Hymen war intact, wurde aber bei der Digitaluntersuchung zerrissen.

Der Uterus hart, vergrössert und retrovertirt, hatte, wenn man ihn durch den Scheidengrund fühlte, eine Kugelform. Perimetritische Verwachsungen waren nicht vorhanden. Die Cervix war vergrössert, der äussere Muttermund offen, so dass man mit der Fingerkuppe eindringen konnte. Dabei fühlte man hoch oben einen Tumor oder Polypen, der in den erweiterten Cervicalcanal hineinreichte. Am nächsten Tage erweiterte ich die Cervix auf blutigem Wege und ging mit dem Finger in die Körperhöhle ein, indem ich mir gleichzeitig den Uterus mit der anderen Hand von den Bauchdecken aus entgegendrückte. Hierbei constatirte ich in dem oberen Theile des Cervicalcanals einen ca. 3,75 cm im Durchmesser messenden Tumor. Derselbe hatte eine glatte Oberfläche, die

einige weiche Erhabenheiten zeigte, welche nicht grösser als eine halbe Erbse waren. Der Stiel der Geschwulst schien mir etwas weniger als 1,25 cm im Durchmesser dick zu sein. Derselbe wurde vom inneren Muttermunde fest umschlossen und konnte bis zu seiner Insertion am Uterusfundus verfolgt werden. Während der Cervicalcanal durch den Tumor stark dilatirt war, war die Körperhöhle klein und beherbergte nur den dicken Stiel des polypösen Tumors.

Ich machte mich sofort daran, denselben zu entfernen, fand aber, dass er so brüchig war, dass er nicht einmal gepackt, geschweige denn im Ganzen entfernt werden konnte. Unter dem Finger und zwischen der Zange zerbröckelte der Tumor in unzählige Stücke, die nach der Operation aus der Vagina ausgespült wurden. Schliesslich gelang es so, die ganze Masse und den Stiel bis zum Fundus abzutragen. Daneben fühlte man noch einige weiche Erhebungen, die die Grösse einer halben Erbse hatten. Pat. genas und kehrte in ihre Heimath zurück. Sie hatte noch Ausfluss, der aber gegen früher unbedeutend war.

Der klinische Verlauf des Falles, ebenso wie das Alter der Pat., die Art des Ausflusses, die Weichheit und Brüchigkeit des Polypen, das Vorhandensein von weichen Massen an der Insertionsstelle des Stieles, die Verschlechterung des Allgemeinbefindens liessen mich bei Stellung der Prognose nach der Operation sehr vorsichtig sein. Ich kann mich des Gedankens nicht erwehren, dass die Krankheit, ob sie nun wirklich malign ist oder nicht, schon in wenigen Monaten ihren bösartigen, krebsigen Charakter zeigen wird. —

Anatomische Untersuchung von Herrn Dr. Kronid Slavjansky: „Ich erhielt von Herrn Dr. Matthews Duncan einige Stücke des eben beschriebenen Tumors zur Untersuchung. Das grösste von diesen war ca. 1,8 cm lang und 1,25 cm breit. Es war sehr weich und zeigte auf einer frisch angelegten Schnittfläche eine beträchtliche Menge eines leicht mit Blut gefärbten Saftes. Auf der Schnittfläche sah man zahlreiche Blutextravasate verschiedenen Datums, von verschiedener Farbe und Consistenz; die älteren bräunlich und fester, die jüngeren weich, roth und frisch geronnen.

Die mikroskopische Untersuchung des Saftes ergab zahlreiche rothe und weisse Blutkörperchen, Cylinderzellen und Spindelzellen von bindegewebigem Charakter. Ausserdem sah man noch viele Zellen von verschiedener Grösse, einige mit 2 oder 3 Kernen und durchsichtigem Protoplasma, das sich beim Hinzusetzen von Essig-

säure trübte, in deren Ueberschuss die Trübung nicht wieder verschwand.

Bei schwacher Vergrösserung sieht man, dass die Geschwulst von zahlreichen Canälen von verschiedener Grösse und Form durchzogen wird, zwischen denen gewöhnliches fibrilläres Bindegewebe mit zahlreichen Blutextravasaten liegt.

Bei stärkerer Vergrösserung erkennt man, dass die Canäle eine zusammenhängende Epithelbekleidung besitzen, deren Zellen kurze Cylinderform mit deutlichem Kern haben. An der Innenfläche des Epithellagers liegen häufig vollständig runde, sehr durchsichtige Zellen, die sich auch im Innern der Lumina der Canäle zu Haufen zusammen schliessen. Sie sind etwas grösser als rothe Blutkörperchen; bei manchen kann man einen Kern erkennen, das durchscheinende Protoplasma zeigt Schleimreaction. Ausser diesen Zellen sind in den Schläuchen grosse epitheliale Zellen vorhanden, ebenfalls mit durchsichtigem Protoplasma. An einigen Stellen liegen diese epithelialen Zellen „in situ“ in der Epithelbekleidung der Canäle.

Die Grenze zwischen dem Epithellager und dem Bindegewebe ist überall ausserordentlich scharf. Das Bindegewebe setzt sich aus derben Fibrillen und Spindelzellen zusammen und ist stellenweise kleinzellig infiltrirt. Zwischen den Canälen besteht es mitunter nur aus einer Lage Spindelzellen, an andern Stellen wiederum ist es sehr dick und enthält Blutgefässe, meist Venen, sehr wenig Arterien. Die Capillaren sind in einzelnen Partieen sehr reichlich entwickelt und mit Blutkörperchen angefüllt.

Stellenweise haben grosse Blutextravasate das Gewebe des Tumors zum Theil zerstört; es liegt dann mitten im Bluterguss und zeigt fettige Degeneration. Auch frei in den Canälen findet man Blutergüsse, die stellenweise so stark sind, dass sie das Lumen völlig verlegen.“ (Edin. Med. Journ., Vol. XIX, p. 97.)

Die Geschwulst recidivirte sehr bald; sie dehnte den Uterus aus, öffnete die Cervix, wuchs nach unten und erfüllte die Scheide, bis sie schliesslich zur Vulva heraustrat. Der Tod erfolgte 5 Monate nach der ersten Untersuchung. In der letzten Zeit war der Ausfluss übelriechend, aber nie blutig. Die Obduction wurde, da Pat. auf dem Lande gestorben war, unter sehr ungünstigen Verhältnissen gemacht; sie rechtfertigte in jeder Beziehung die Meinung, die man sich schon vor dem Tode von dem Fall gebildet hatte. —

Die Epithelien, welche die Drüsen beim Adenom bekleiden, treten in zwei Formen auf: die Zellen können beinahe so aus-

sehen, wie die gesunden Drüsenepithelien oder sie sind kleiner oder grösser als sonst.

Beim wahren Krebs hingegen verlieren die Zellen ihre Form, werden unregelmässig, vielkernig und füllen das Drüsenlumen aus. Die Veränderungen erinnern zumeist an den Scirrhus, und Dr. Stanley Boyd meinte, als er einst für mich einen Fall untersuchte und die Neubildung von den Drüsen ausgehend fand, dass alle Körperkrebse sich aus Cylinderepithelien zusammensetzen. Dies ist in der That der Fall, denn alle Fälle, sowohl die, welche Ruge und Veit, als die, welche ich untersuchte, gingen vom Epithel der Drüsen oder der Oberfläche aus.

Die Richtung, in welcher die Geschwulst fortschreitet, ist in gewisser Hinsicht dem primären Cervixcarcinom vergleichbar; erst wird die ganze Oberfläche des Körpers afficirt, die Cervix aber verschont; in späterem Stadium aber geht der Krebs über den innern Muttermund hinaus, befällt die Cervix und kann bis zum äussern Muttermunde vordringen.

Der Krebs geht in die Tiefe, durchsetzt die Muskulatur, überschreitet sie auch und veranlasst so häufig Entzündung des peritonealen Ueberzuges, Adhäsionen der Nachbarorgane, und geht dann auf die adhärenten Theile selbst über. So fand ich in einem Falle den Dünndarm eröffnet, ein ander Mal eine Fistel zwischen Dünndarm und Uterus, ein ander Mal endlich war der Krebs durch die Uterinwand zwischen die Blätter des Ligamentum latum gewuchert und hatte sich da zu einem massigen Tumor entwickelt.

Von Drüsen werden die in den breiten Mutterbändern und die längs der Wirbelsäule liegenden ergriffen. Metastasen finden sich in vielen Organen — Lungen, Leber, Nieren — auch deren Bau ist immer ein drüsiger.

In allen meinen Fällen begann das Leiden nach der Menopause. Eine Kranke war 53, eine 64, eine 63 Jahre alt. Die Kranke des Herrn Dr. Hermann war 48, die Lewer's 58, Allchin's und Duncan's 44 Jahre alt. Unter den von Ruge und Veit mitgetheilten Fällen befanden sich 2 unter 40, die Jüngste war 32. Eine war zwischen 40 und 50, sechs zwischen 50 und 60 und sieben zwischen 60 und 70, d. h. also, die Krankheit kommt selten unter 50, vor der Menopause vor und ist zwischen 50 und 60 ebenso häufig, wie zwischen 60 und 70.

Was die Geburten betrifft, so ist zu erwähnen, dass 5 Pat. niemals schwanger waren, 5 hatten je ein Kind und 11 waren 2 Mal und häufiger schwanger. Wir finden also unter 21 Frauen 16, die schwanger und 5, die es nicht waren. Daraus folgt, dass die

sterilen Frauen verhältnissmässig häufiger an Krebs des Körpers, als an dem der Cervix erkranken.

Die Blutung ist dasjenige Symptom, welches gewöhnlich die Kranken zuerst erschreckt und auf das Vorhandensein der Krankheit aufmerksam macht. Nachdem schon die Menopause eingetreten ist, setzt die Blutung wieder ein und kehrt zumeist in annähernd regelmässigen Intervallen wieder. Darum auch die Frauen meinen, die Periode wäre wiedergekehrt; sie kann heftig, aber auch schwach sein. Man hat behauptet, dass sie mit dem Fortschreiten der Krankheit sich steigere. Sie ist jedoch kein charakteristisches Zeichen, denn Blutungen finden sich auch bei der Endometritis alter Frauen und bei gewissen Formen von Geschwürsbildungen (Lupus) im Corpus. Gewöhnlich stellt sich übrigens auch übelriechender Ausfluss ein. Schmerz ist ein gewöhnliches Symptom und bei manchen Frauen kommt er immer zu bestimmter Stunde, dauert bald längere, bald kürzere Zeit und ist sehr intensiv, worauf schon Simpson aufmerksam machte. Man bezieht diese Erscheinungen auf Contractionen der Gebärmutter.

Bei allen meinen Fällen konnte ich eine weit vorgeschrittene Kachexie constatiren. —

Zu meinem Bedauern habe ich mich über alle diese Dinge nur ganz kurz aussprechen können, allein ich meine, dass die beregten Fragen von weit grösserer Bedeutung für die Zwecke der Praktiker sind, als die Aufzählung oder eine Erörterung der Symptome, die sich zudem in den meisten Lehrbüchern über Frauenkrankheiten finden; darum habe ich gerade ihnen die meiste Zeit gewidmet. Ich wende mich nunmehr zur Besprechung der Therapie.

Auf die palliative Behandlung der Uteruscarcinome will ich nicht eingehen, da sie jeder Praktiker zur Genüge kennt, sie zudem in jedem Lehrbuch lang und breit auseinandergesetzt ist. Sie richtet sich eben gegen die Schmerzen und fusst in einer möglichst grossen Reinlichkeit, während in anderen Fällen das Hauptaugenmerk gegen die Blutung und gegen den Ausfluss zu richten ist. Ich übergehe diese Therapie und wende mich direct zur Besprechung der Radicaloperationen, wie sie in den letzten 16 Jahren geübt worden sind. Es sind zwei: die supravaginale Amputation der Cervix und die Totalexstirpation des Uterus.

Freund (Strassburg) führte oder richtiger führte von Neuem vor 12 Jahren die Totalexstirpation in die Praxis ein. Er machte sie mittelst Laparatomie, hatte aber mit dieser Methode wenig Glück — seine Mortalität betrug 72 pCt.

Sein Vorgehen wurde von Czerny und Anderen modificirt,

welche zuerst die Cervix von der Scheide aus amputirten, um dann durch Laparatomie den Rest des Uterus zu entfernen. Schroeder beschrieb dann die als vaginale Totalexstirpation bekannte Methode, bei der das ganze Organ von der Scheide aus entfernt wird. Bei dieser Methode wurde bezüglich der Mortalität ein erheblich besseres Resultat erreicht, sofern 72 pCt. der Operirten am Leben blieben. Die Collumamputation ist schon lange geübt worden, aber erst in der jüngsten Zeit auf die jetzt allgemein übliche Weise. Ich will auf diese Operationsmethoden nicht weiter als nothwendig eingehen, mir kommt es vielmehr auf eine Kritik derselben an. Dazu ist es nöthig, dass man sich die Entstehungs- und Verbreitungsweise des Uteruskrebses stets vergegenwärtigt. Zunächst der Portiokrebs: er beginnt in dem Plattenepithel, ist oberflächlich und bleibt es lange Zeit, geht dann oberflächlich auf das Scheidengewölbe und die Scheidenwände über. Bei diesen Fällen also kann der Krebs, vorausgesetzt, dass er noch auf den Uterus beschränkt ist, radical entfernt werden. Und in der That, entfernt man in den meisten Fällen den tieferen Theil der Cervix, so ist die Krankheit beseitigt. Die Schwierigkeit fängt erst an, wenn das Leiden von der Portio auf die Scheide übergegriffen hat und besteht dann in den Hindernissen, die sich der Entfernung eines grossen oberflächlichen Stückes Scheide da entgegenstellen müssen, wo der Harnleiter und die Blase so nahe liegen. Viele Fälle sind durch den Ecraseur geheilt worden, welcher die ganze Cervix oder nur einen Theil abtrug.

Wenn ein Recidiv auftritt, so ist es oberflächlich, am Rande der Narbe und nicht in den tieferen Schichten: folglich würde mit der Totalexstirpation des Uterus nichts gewonnen sein. —

Demnächst müssen wir für die Cervixkrebse entscheiden, ob totale oder partielle Exstirpation ausgeführt werden soll und zwar an der Hand pathologisch-anatomischer Untersuchungen.

Vorher habe ich betont, dass der Krebs der Cervix von zwei Stellen ausgehen kann: von dem unteren Theil nächst dem äusseren Muttermunde, oder von dem oberen nahe dem inneren. Ich wies nach, dass die Krankheit die Neigung hat, nach abwärts zur Portio vaginalis und nach oben und aussen in das Parametrium vorzudringen. Sie pflegt nicht aufwärts in den Uteruskörper zu gehen, mit Ausnahme von seltenen Fällen und in den letzten Stadien, wenn so wie so eine Aussicht auf eine Radicalheilung ausgeschlossen ist. Bevor der Krebs die ganze Cervix ergriffen hat, ist er wahrscheinlich schon an mehreren Stellen in das Parametrium eingedrungen, und das ist sicherlich lange der Fall, bevor der Uteruskörper ergriffen wird. Ich frage, was für einen Vortheil hat unter

diesen Umständen irgend welche Operation, sei sie total, sei sie partiell (Fig. 1 und Taf. VIII)? Wenn man die folgende Zeichnung

Fig. 1.

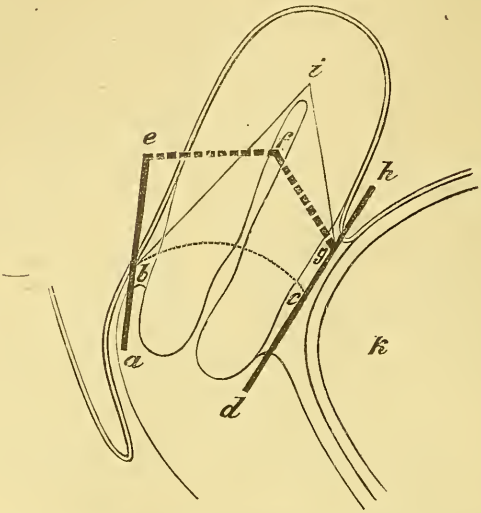

a b c d Schnittführung bei der gewöhnlichen supravaginalen Amputation.
a e f g d Schnittführung bei der supravaginalen Amputation mit Eröffnung des Douglasschen Raumes.
a b i g d Schnittführung bei der supravaginalen Amputation mit Entfernung eines grossen Theiles des Körpers, ohne Eröffnung des Peritoneums.
a e d h Schnittführung durch die vordere und hintere Vaginalwand bei der Totalexstirpation.
k Blase.

betrachtet, wird man erkennen, was mit einer partiellen Exstirpation oder supravaginalen Amputation der Cervix erreicht wird.

Die Schnittlinie in den Scheidenwänden ist dieselbe bei der Cervixamputation wie bei der Totalexstirpation, so dass in dieser Beziehung die totale Exstirpation keinen Vortheil vor dem geringeren Eingriff bietet. Ferner wird bei beiden Operationen der Schnitt vorn im Zellengewebe zwischen Uterus und Blase geführt. Im Allgemeinen gilt die Regel, dieses Gewebe erst zu durchtrennen, nachdem die Scheidenwände eröffnet sind. Bei beiden Operationen kann diese Trennung bis zur Umschlagstelle des Peritoneum auf die Blase geführt werden. Ebenso kann an den Seiten die Trennung im nämlichen Abstande vom Uterus sowohl bei der Cervixamputation als bei der Totalexstirpation vorgenommen werden.

Dagegen ist das Verfahren der Loslösung hinten bei beiden Operationen gewöhnlich ein wenig verschieden. Bei der kleineren

Operation wird die Vaginalwand bis zum Peritoneum abgetrennt, welches aber hier nicht eröffnet wird. Es wird bis zu dem Punkt heraufgeschoben, wo es fest an die Uteruswand adhärirt; bei dem schwereren Eingriff wird das Peritoneum über der Stelle eröffnet, wo der Einschnitt in der Vagina liegt. Dadurch gewinnt man in manchen Fällen, nämlich denjenigen, in denen die hintere Wand der Cervix in ihrer ganzen Dicke und das parametrane Gewebe mitafficirt ist, einen gewissen Vortheil. Das ist freilich ein Vortheil, welcher gleichfalls bei der Collumamputation verwerthet werden kann. Denn auch hier wird das Peritoneum oft mit Vorbedacht eröffnet, ohne dass dadurch die Gefahr des Eingriffs sonderlich erhöht wird. Nach den bisher angestellten Erwägungen bietet also die Totalexstirpation keinen Nutzen vor der supravaginalen Amputation.

Wie verhalten sich nun aber die Thatsachen im Hinblick auf die radicale Heilung, d. h. die Verhütung der Recidive. Wie viel kann man denn vom Uterus durch die geringere oder weniger schwere Operation entfernen? Kann genug entfernt werden, um eine Wiederkehr des Leidens definitiv auszuschliessen?

In Beantwortung der ersten Frage ist zu erwidern, dass die ganze Cervix gewiss sehr leicht exstirpirt werden kann, ja auch ein grosser Theil des Körpers (Figur 1 und Tafel VIII). Hat man die Umschlagsstelle des Peritoneum erreicht, so kann die Abtrennung bis zu dem Uteringewebe nahe der peritonealen Oberfläche geführt werden und so ein konisches Stück aus dem Körper, welches bis zum Fundus reicht, ausgeschnitten werden. So wurde es im Fall XVI (Taf. VIII) gemacht. Bei diesem Falle wurde die Schleimhaut des Fundus entfernt und mit ihr die der uterinen Enden der Tuben, ohne dass das Peritoneum dabei eröffnet wurde. Auf diese Weise kann der ganze Uterus excidirt werden, und nur eine kleine Kappe des Körpers bleibt zurück. Genügt aber dies, um ein Recidiv zu verhindern? Ist die Gefahr eines Recidivs grösser oder kleiner, je nachdem ein Stück Gebärmuttergewebes zurückgelassen ist oder nicht? Ich glaube nicht, dass sie grösser ist und zwar aus hinreichend plausiblen Gründen. Denn unter 6 Fällen, in denen Recidive eintraten, blieb der Stumpf in 4 Fällen gesund, in einem war es oberflächlich und wahrscheinlich als Metastase hier ebenso im Parametrium entstanden. In allen Fällen trat aber das Recidiv im parametranen Gewebe auf, in vier Fällen ausschliesslich in ihm. Diese Thatsachen beweisen unwiderleglich, dass es möglich ist, mittelst der supravaginalen Amputation den Krebs von der Gebärmutter radical zu entfernen, und insofern

durch eine Operation das Ausbleiben des Recidivs im Uterus selbst gewährleistet wird, so hat die Totalexstirpation des Organs keine Vortheile vor der partiellen Amputation.

Aber wie steht es nun mit dem Recidiv im Parametrium? Hat von beiden Operationen in dieser Hinsicht die Totalexstirpation oder die Collumamputation mehr Chance? Ich glaube keine von beiden. Ich habe dargethan, dass der Schnitt um die Cervix bis zum inneren Muttermunde oder zur Umschlagstelle des Peritoneum bei beiden Operationen dieselbe ist, und dass das Peritoneum hinten in derselben Höhe häufig hier wie da eröffnet werden kann und eröffnet worden ist, d. h. also, dass das Gewebe, in welchem das Recidiv nachher auftritt, bei beiden Operationen an der nämlichen Stelle durchschnitten wird; und daher hat keine vor der anderen in dieser Hinsicht einen Vorzug.

Man hat vorgeschlagen — und ich glaube, es ist auch ausgeführt worden — einen Theil der Blase mit zu entfernen, wenn der Krebs in das zwischen Uterus und Blase befindliche Gewebe hineingewuchert ist. Das kann man bei der leichteren Operation ohne Vergrösserung der Gefahr leicht thun — die Gefahr dagegen wird bei der Totalexstirpation nach meiner Ansicht erheblich gesteigert. Würde man bei diesem Vorgehen irgend etwas gewinnen, so würde das nur zu Gunsten der leichteren Operation sprechen; ich zweifle indess, dass dieses Verfahren irgend einen Vortheil vor der üblichen Methode besitzt.

So weit also die Entwickelungsgeschichte des Krebses, der Portio und der Cervix Licht verbreitet auf den Werth des operativen Vorgehens bezüglich einer Heilung, so erscheint die supravaginale Amputation ebenso ausreichend wie die Totalexstirpation. Aber was folgt aus den Erfahrungen der Operateure? Stimmen sie mit den Resultaten, zu denen wir auf Grund der Pathologie gelangt sind, überein?

Eine grosse Zahl von Frauen ist wegen Krebs operirt worden, freilich auch aus anderen Gründen, und die Operationsresultate sind in wissenschaftlichen Gesellschaften und Journalen sofort mitgetheilt worden, noch ehe die Fälle genügend lange für ein abschliessendes Urtheil beobachtet waren. Alle diese Fälle sind für unsere Ueberlegungen absolut werthlos. Ich kann nicht viel Werth auf einen Fall legen, der, Montag operirt, Donnerstag vorgestellt wird, um dann für immer in den Abgrund der Vergessenheit zu versinken.

Der Fälle, welche während einer längeren Reihe von Jahren nach der Operation eines Carcinoms beobachtet worden sind, giebt es nur wenige. Ich kenne gewiss nicht Alle und will mich

darum mit den Resultaten Pawlik's aus dem Wiener Krankenhaus und denen Hofmeister's, die sich auf das Schroeder'sche Material beziehen, begnügen. Es sind die zahlreichsten und vollständigsten. Die von Martin (Berlin) und Fritsch (Breslau) publicirten Fälle sind für meine Zwecke und für wirklich wissenschaftliche Zwecke werthlos, weil die Fälle nicht hinreichend lange beobachtet sind, um für die Frage der Recidive verwerthet zu werden. Man kann sie nur für die Schätzung der Mortalität nach der Totalexstirpation in Rechnung ziehen.

Recidive treten bald früh, bald spät auf. Ist aber nicht genügend Zeit bis zu ihrem Auftreten verflossen, so kann man einwenden, dass es sich nicht um ein eigentliches Recidiv, sondern um eine neue Entwicklung handelt. Denn ebenso gut wie der Krebs im Körper unabhängig von einem Krebse an einer anderen Stelle des Uterus auftreten kann, ebenso kann die Neubildung im Stumpf des Uterus erscheinen, dessen Cervix wegen Krebs amputirt wurde, also unabhängig vom entfernten Tumor. Ich glaube, und, wie ich meine, mit Recht, dass die Heilung eine definitive ist, wenn das Recidiv nach 2 Jahren noch nicht da ist; tritt danach die Krankheit wieder auf, so handelt es sich bei der Neubildung nicht um ein Recidiv, sondern um neue Entwickelung. In Anwendung dieses Satzes können wir constatiren, dass Pawlik bei seinen Fällen von Krebs der Portio und der Cervix 31 Heilungen hatte, und zwar wurde 136 Mal die Cervix deswegen amputirt. Von diesen blieben 33 bei guter Gesundheit, von einem bis 2 Jahren nach der Operation. Pawlik operirte mit der galvanischen Schlinge und eröffnete das Peritoneum 39 Mal.

Schroeder machte 105 partielle Operationen, 10 Kranke starben, das Schicksal von 7 ist zweifelhaft. Im ersten Jahre recidivirten 43 und 45 blieben gesund. 31 waren noch am Ende des 2. Jahres gesund, 23 am Ende des 3. Jahres, 1 starb an Krebsmetastase im Knochen, 1 am Krebs des Ovariums; 3 hatten Recidive, der Zustand einer Frau blieb zweifelhaft und 2 entzogen sich der Beobachtung.

Vergleichen wir diese Resultate mit denen, die Schroeder bei der Totalexstirpation hatte, so finden wir, dass er während derselben Zeit in 40 Fällen Totalexstirpationen mit 10 Todesfällen ausführte. Das Recidiv trat bei 15 im ersten Jahr ein. Eine entzog sich der Beobachtung, so dass 14 gesunde Frauen in das zweite Jahr traten. In diesem bekamen 7 Frauen Recidive, ein Fall blieb zweifelhaft, vier waren notorisch gesund. Am Ende des 2. Jahres also finden wir 30 pCt. Heilungen nach der partiellen und nur 15 pCt. nach der Totalexstirpation.

Es ist indessen nicht ausser Acht zu lassen, dass die Fälle, in denen die Totalexstirpation ausgeführt wurde, in weit vorgeschrittenerem Stadium sich befanden, als diejenigen, in denen die partielle Entfernung vorgenommen wurde, oder mit anderen Worten, dass es sich um solche Fälle handelte, in denen die Krankheit die Gebärmutter schon so weit ergriffen hatte, dass man die partielle Amputation für ungenügend halten musste.

Hofmeier, der die Schroeder'schen Fälle mittheilt, macht eine Eintheilung der Krebse des unteren Uterinsegments und Krebse der Portio vaginalis, der Cervixschleimhaut und des Cervicalgewebes selbst.

Für den Krebs der Portio verlangt er die hohe Collumamputation, für die anderen Formen die Totalexstirpation der Gebärmutter. In allen Fällen, in denen H. eine lange und anhaltende Heilung constatiren konnte, handelte es sich um Schleimhautkrebse. Die Resultate bei Krebs der Cervix selbst sind weit ungünstigere. Hofmeier giebt an, dass diese Form des Krebses erst nach längerem Bestehen erkannt werden kann, wenn schon Ulceration vorhanden ist; man müsse dann totalexstirpiren, da die Krankheit bis zum Körper reichen kann. Die Prognose ist sehr schlecht, Recidive ausserordentlich häufig. Ich kann die Hofmeier'sche Classification des Krebses des unteren Uterinsegmentes nicht acceptiren, denn seine Arbeit fusst nur auf klinischer und nicht pathologisch anatomischer Beobachtung, so dass ich auf seine Eintheilung wenig Gewicht lege. Er beschreibt den Sitz des Recidivs nur in Fällen von Totalexstirpation, und zwar im Parametrium, und hierin stimmen seine Beobachtungen mit den meinigen überein. Da aber das Recidiv nicht im uterinen, sondern im angrenzenden Gewebe auftritt, so kann man die Berechtigung der Totalexstirpation für diese Fälle nicht zugeben. Er selbst weist ja ausdrücklich darauf hin, dass von den 43 Fällen, in welchen nach der partiellen Amputation nach Jahresfrist das Recidiv eintrat, dasselbe nur 2 Mal im Uterinstumpf auftrat, in allen übrigen im Zellgewebe, darum auch die Totalexstirpation nicht berechtigt ist.

So führt also die klinische Erfahrung zu denselben Schlüssen, wie die pathologisch anatomische Untersuchung, d. h. beim Krebs der Portio und der Cervix besitzt die Totalexstirpation des Uterus keinen Vortheil vor der supravaginalen Amputation der Cervix. Beim Krebs des Uteruskörpers kann es sich nur um ein operatives Verfahren handeln, das eine, wenn auch geringe Hoffnung auf Radicalheilung bietet: die Totalexstirpation.

Noch eine andere Frage steht in Zusammenhang mit der opera-

tiven Behandlung des Gebärmutterkrebses, über die ich einige Worte sagen möchte: die Indication zur Operation.

Alle Fälle von Krebs sollten operirt werden, vorausgesetzt, dass sie in einer hinreichend frühen Periode zur Behandlung kommen, welche die Hoffnung auf Radicalheilung zulässt. Welches sind nun aber die physicalischen Zeichen, welche die Hoffnung auf eine Heilung rechtfertigen können? Die pathologischen Bedingungen, welche sie rechtfertigen, mag es sich um Krebs der Portio, Cervix oder des Körpers handeln, sind, dass die Krankheit nicht das Uteringewebe überschritten hat. Das ist indessen vor oder selbst während der Operation schwer zu entscheiden. Gewöhnlich zeigt erst der weitere Verlauf, dass es zu spät war, selbst dann, wenn der Fall für eine Operation günstig schien.

Die Zeichen, welche man gewöhnlich anführt, sind Beweglichkeit, keine Infiltration des umliegenden Gewebes und der Drüsen. Um über diese Punkte ins Klare zu kommen, sollten die Kranken in Narkose untersucht und das ganze Becken von der Scheide und vom Rectum aus abgetastet werden.

Trotz aller Sorgfalt kann indessen die klinische Untersuchung zu Irrthümern führen, weil die Krankheit über die Grenzen des Uterus auch dann hinausgegangen sein kann, wenn keines der oben erwähnten physikalischen Zeichen vorhanden ist. Am deutlichsten wird noch die Verbreitung der Erkrankung beim Portiokrebs. Denn geht die Krankheit auf die Vagina über, so fühlt sich die inficirte Stelle oberflächlich hart an, und dies lässt sich leichter constatiren, als wenn eine geringe Verhärtung in tieferen Schichten sich einstellt. In diesem Falle, ja sogar bei jedem Falle, sollte es Gesetz sein, den Einschnitt in die Scheidenwand möglichst weit von der indurirten Stelle zu legen, denn nur so ist Hoffnung auf definitive Heilung. — Beim Krebs der Cervix ist die Untersuchung weit schwieriger, denn der Uterus kann frei beweglich sein, man braucht kein indurirtes Gewebe, keine vergrösserten Drüsen zu finden, und trotzdem kann der Krebs schon in dem Bindegewebe um die Cervix sitzen. Ich habe mehrere derartige Fälle gesehen und sogar solche, in denen die Gewebe selbst beim Einschneiden noch gesund erschienen. Wie man über diese Schwierigkeit hinwegkommen soll, weiss ich nicht. Eine derbe Induration lässt sich leicht erkennen, aber das deutet ja schon auf ein weit vorgeschrittenes Stadium des Krebses. Allein der Beginn der Infection des parametranen Gewebes wird selbst dem feinsten und geübtesten Untersucher entgehen. Ist jedoch das Parametrium gesund, so braucht man sich wegen der Ausdehnung des Krebses

nach dem Körper zu keine Sorge zu machen. In dieser Richtung kann man vollständig exstirpiren. Die Schwierigkeit ist dann nur, weit genug in seitlicher Richtung vorzuschreiten, wie aus pathologisch anatomischer und klinischer Beobachtung folgt.

Die Schwierigkeit, die Grenzen der Krankheit zu erkennen, ist beim Körperkrebs nicht geringer. Derselbe geht nach den breiten Mutterbändern und dem Peritoneum oder adhärenten Därmen. Einst sah ich eine Frau, deren Uterus beweglich war, ohne dass sich Induration oder grössere Drüsen in der Umgebung fühlen liessen, und doch war der Uterus adhärent an einer Dünndarmschlinge. Die Neubildung war schon durch die Darmwand durchgebrochen und es bestand eine Darm-Gebärmutterfistel. Dabei haben wir diese Kranke in Narkose untersucht und doch ist uns dieses Verhalten entgangen.

Trotz dieser Schwierigkeiten, trotz der Recidive hat die operative Behandlung des Krebses in mehr als einer Hinsicht erfreuliche Resultate, besonders der Portio- und Cervixkrebs. Dauernde Heilung ist manchmal erzielt worden; Besserung in einer grossen Zahl für die Dauer eines oder mehrerer Jahre. In Schroeder's Fällen war der Ausgang folgender:

Von 105 partiellen Operationen starben 10; bei 7 war das Resultat zweifelhaft und bei 43 kam im ersten Jahr das Recidiv, so dass 45 ein Jahr lang gebessert waren; 41 waren es 18 Monate, 31 zwei Jahre, 27 zwei und ein halbes Jahr, 23 drei Jahre, 17 drei und ein halbes Jahr, 10 vier Jahre, 7 vier und ein halbes Jahr, 7 fünf Jahre, 3 sechs Jahre und 1 sieben Jahre. Alle diese Fälle blieben in Beobachtung, während sehr viele wegblieben, so dass über ihr Schicksal nichts ausgesagt werden kann.

Von 40 Totalexstirpirten starben 10; 14 blieben 1 Jahr gesund; 8 achtzehn Monate; 4 zwei Jahre, 2 drei Jahre, eine $3^1/_2$ Jahre und eine 4 Jahre, die schliesslich an einer Apoplexie zu Grunde ging.

Früher glaubte ich, dass das Recidiv eher heftigere Schmerzen veranlasse, als die Primäraffection, weil sie in das tiefere Gewebe rascher eindringt, als es die letztere gethan haben würde, aber eine grössere Erfahrung hat mich von meinem Irrthum in dieser Hinsicht überzeugt. Der Schmerz hängt nämlich in eigenthümlicher Weise von der Kranken und dem Leiden ab, denn viele Recidive sind schmerzlos.

Wie lange die Krankheit nach dem Wiederauftreten zu dauern pflegt, kann ich nicht sagen. Ich verfüge dazu über zu wenig Fälle. Soweit ich beobachten konnte, schätzte ich die Dauer auf 4 bis 18 Monate. —

Es ist nicht unmöglich, dass ein sorgfältigeres Eingehen auf die Pathologie und Entwickelungsgeschichte des Krebses uns in der Erkenntniss und Behandlung weiter führen wird; je eher wir im Stande sind, das Leiden zu erkennen, um so grösser die Aussicht auf eine erfolgreiche Therapie. Kein blinder Zufall, kein blindes Vorgehen wird uns darin helfen können. Der einzige Weg, der uns zu einer sicheren und festen Basis führt, auf welcher wir weiter bauen können, ist ein eindringliches Studium im Laboratorium und am Krankenbett. Und wenn ich auch weit davon entfernt bin, die klinische Forschung herabzusetzen, so muss ich es doch aussprechen, dass bei dem gegenwärtigen Stande unseres Wissens die Untersuchungen im Laboratorium wahrscheinlich das meiste Licht über den Krebs des Uterus verbreiten und die Gesetze klar legen werden, welche seine Entwickelung und sein Wachsthum bestimmen, ebenso wie die Gesetze, denen wir bei unserem therapeutischen Handeln folgen müssen.

Tafel I.

Tafel I.

Schnitte durch die Cervix von Fall I.

a. Vaginale Umschlagsstelle.

b. b. b. Massen von krebsig degenerirtem Plattenepithel.

c. d. c. d. Drüsen, deren eine Seite durch Krebs ersetzt ist, während die andere mit Cylinderepithel bekleidet ist.

e. e. e. Erosionsdrüsen.

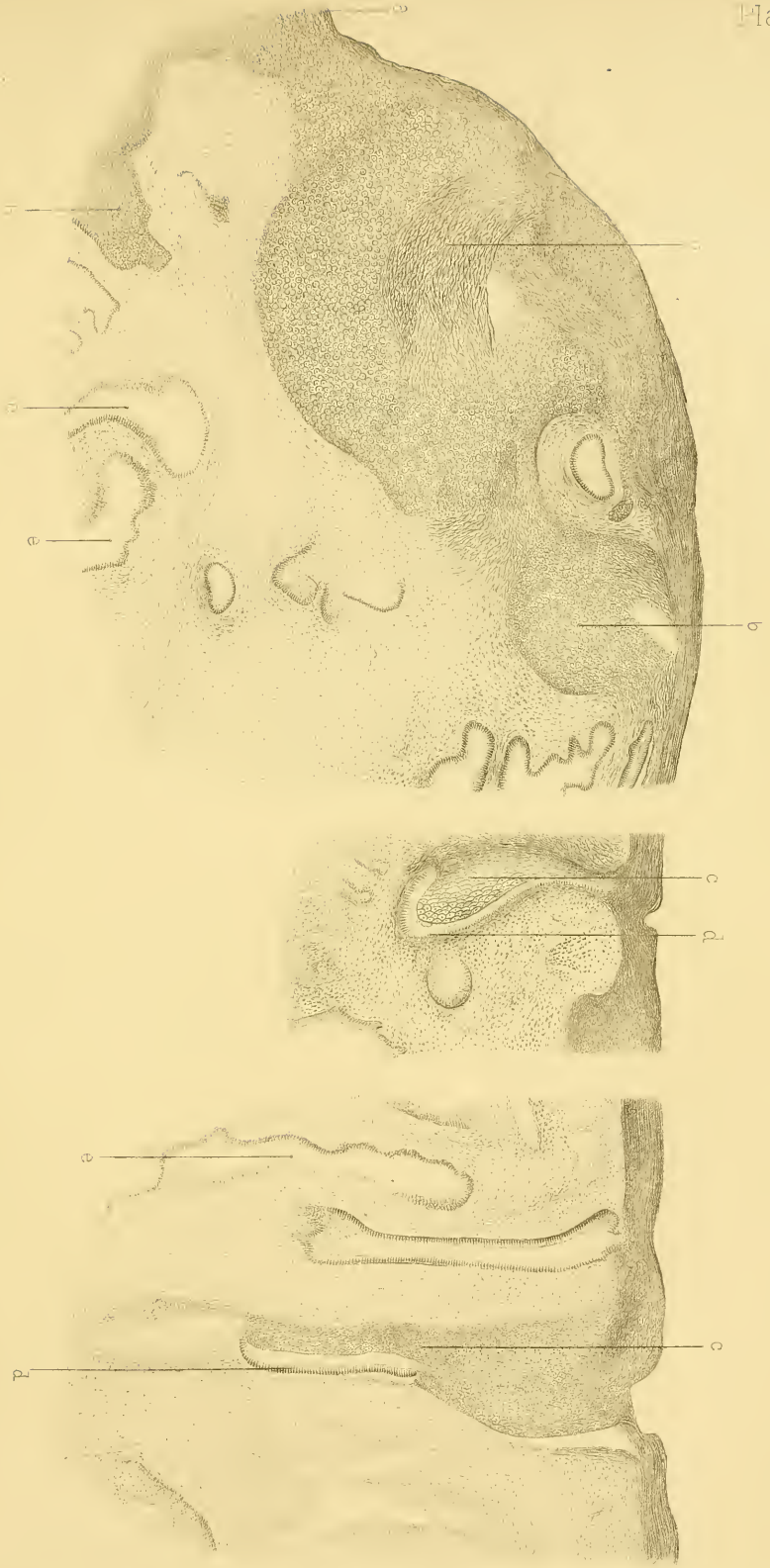
a
a
a

Tafel II.

Tafel II.

Fig. 1. Ein Teil der Cervix von Fall II., die Geschwulst der hinteren Lippe darstellend.

a. a. Gesunde Portio.
b. Cervical-Canal.
c. Krebs.
d. Stelle, an der das Epithel verloren gegangen ist.
e. e. Verdicktes Plattenepithel.

Fig. 2. Senkrechter Schnitt durch die Cervix von Fig. 1.

a. a. Der schattirte Teil zeigt die verdickte, erkrankte Partie.
b. Innere Fläche der Cervix.

Fig. 3. Schnitt durch die erkrankte und gesunde Partie bei demselben Falle.

a. Verdicktes Plattenepithel.
b. Stark verdicktes Plattenepithel, welches krebsig degenerirt.
c. Papille, die durch das verdickte Epithel bis an die Oberfläche dringt.
d. Züge von Krebsmassen.
e. e. Stellen, an denen das Hornlager des Epithels verloren gegangen ist.

Fig 1.

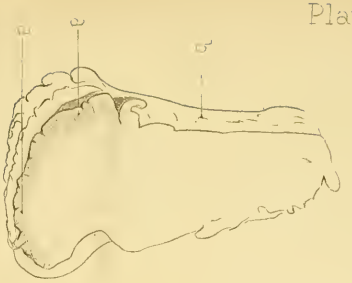

Fig 2.

Fig 3

Tafel III.

Tafel III.

Fig. 1. Cervix und invertirte Scheidenwand von Fall V.

a. a. Vordere Scheidenwand.
b. Orificium urethrae.
c. Hintere Muttermundslippe.
d. Aeusserer Muttermund.
e. e. Krebs.
f. Hintere Scheidenwand.

Fig. 2. Cervix von Fall VII.

a. Teil der vorderen Scheidenwand.
b. Aeusserer Muttermund.
c. Die punktirten Linien zeigen, wie weit der Krebs in das Cervixstroma eindringt.
d. d. Krebsgeschwür.
c. u. f. Vordere, in zwei Teile gespaltene Lippe.

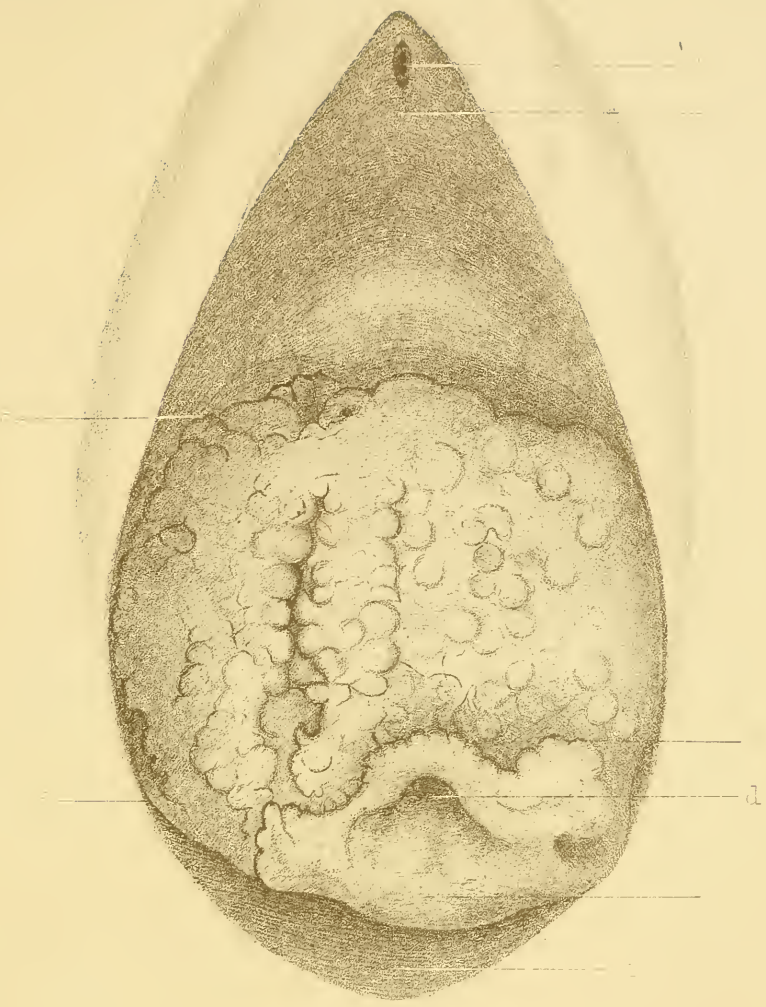
d

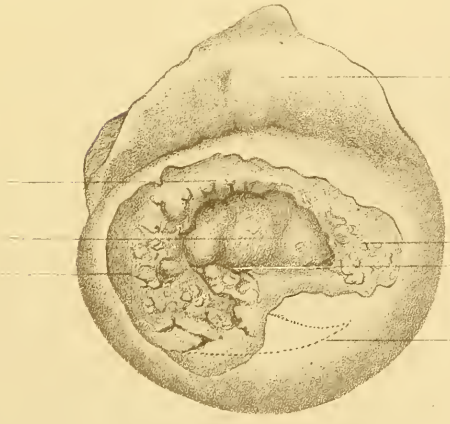

Tafel IV.

Tafel IV.

Fig. 1. Schnitt durch gesundes und krankes Gewebe der Vagina von Fall VI.

a. a. Verdicktes Plattenepithel, das in das unterliegende Gewebe eindringt.

Fig. 2. Schnitt durch ein Cancroid der Portio vaginalis, welches in die Drüsen eindringt.

a. a. a. a. Erosionsdrüsen.

b. Eine Drüse, die grösstenteils mit normalem Cylinderepithel bekleidet ist, während in einen Teil Plattenepithel hineingewuchert ist.

c. c. Drüsen, die in Krebsnester umgewandelt sind.

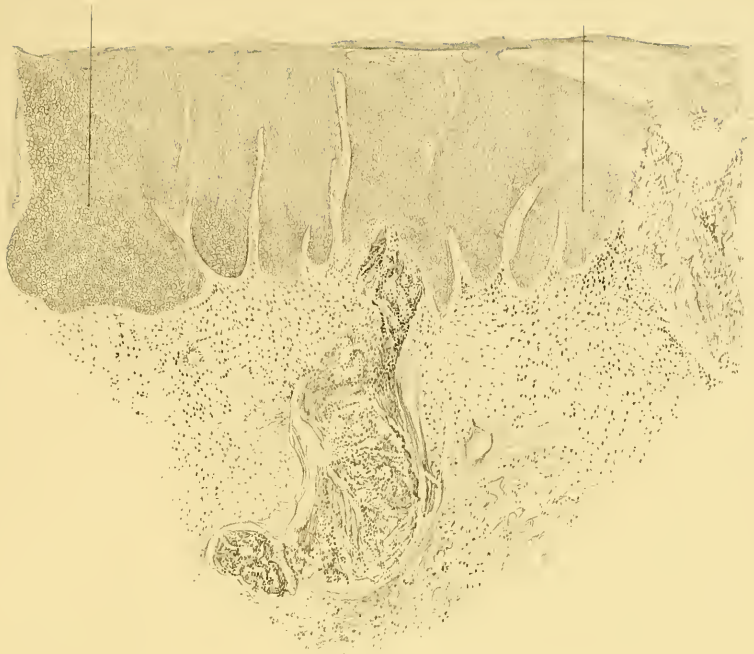

Fig. 1

Fig. 2

Tafel V.

Tafel V.

Fig. 1. Erosio villosa, Fall X.

Fig. 2. Krebs, der auf die Scheidenwand übergegriffen hat, Fall VI.

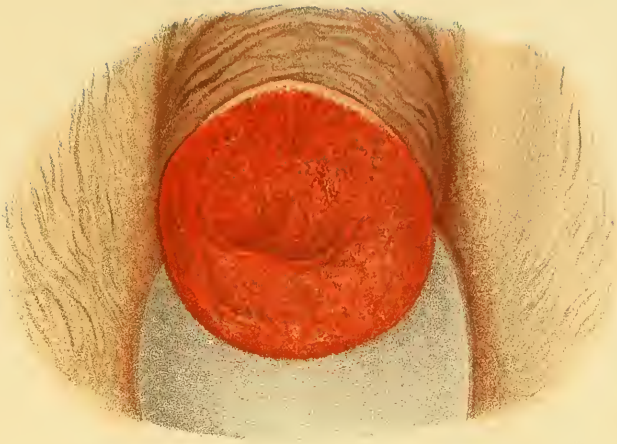

Fig 1

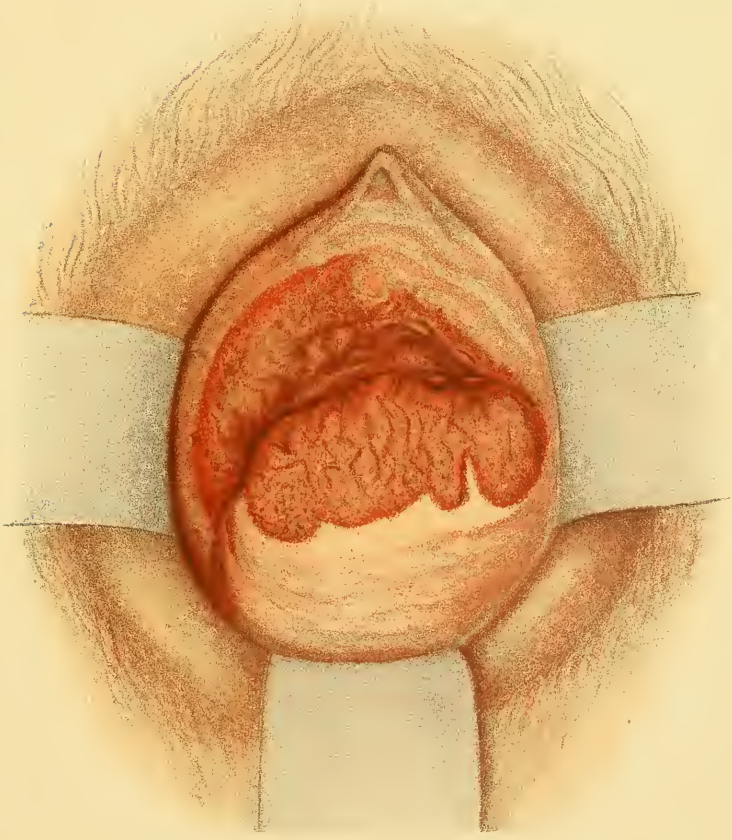

Fig 2

E. Burgess del.

Daniel Lith & Co lith

Tafel VI.

Tafel VI.

Fig. 1. Schnitt durch den älteren Teil der Neubildung von Fall VI. (cfr. Taf. V., Fig. 2.)

a. a. Bindegewebiges Stroma.

b. b. b. Krebsmassen.

Fig. 2. Aufgeschnittene Cervix von Fall IX.

a. a. a. a. Papillargeschwulst.

b. Alter Riss ohne Papillen.

Fig. 3. Erosionsdrüsen mit leistenförmigen Vorsprüngen.

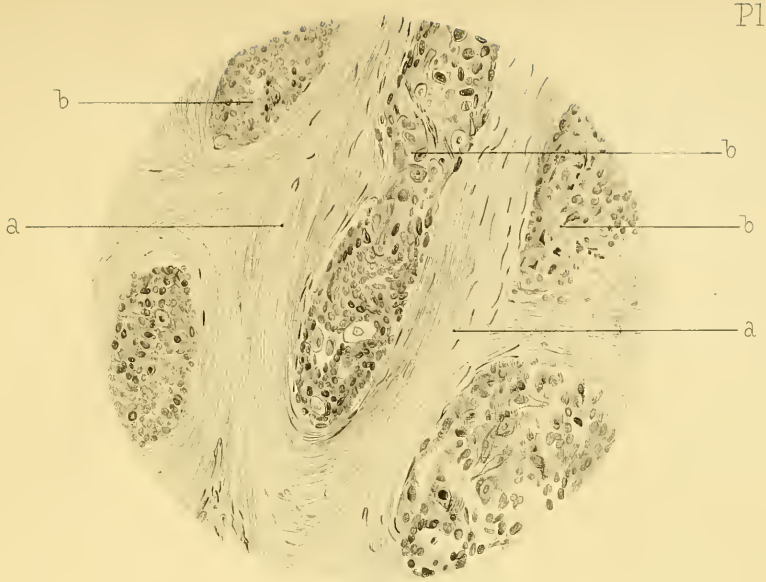

Fig. 1.

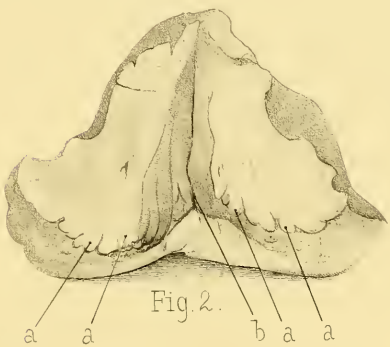

Fig. 2.

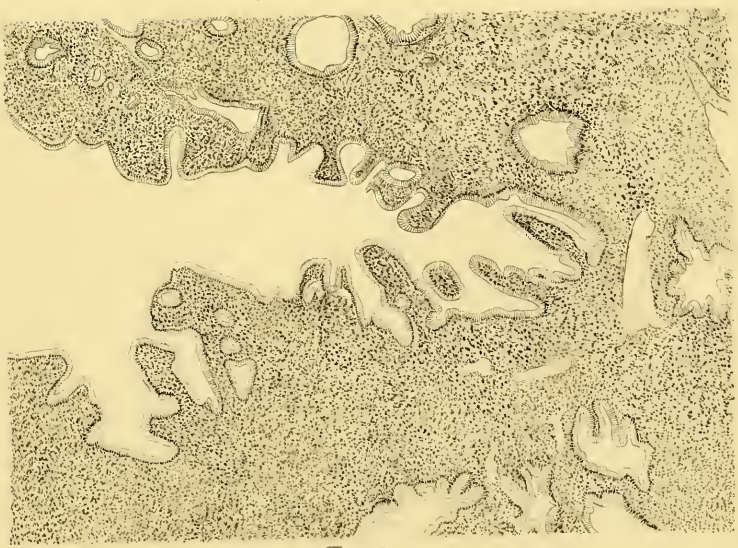

Fig. 3.

R. Boxall, del.

Danielsson & Co, lith.

Tafel VII.

Tafel VII.

Fig. 1. Adenom der Cervix, Fall XI.

a. a. Vaginale Fläche, auf der sich noch ein dünnes Plattenepithellager befindet.

b. Dünnes Cervicalstroma mit kleinzelliger Infiltration.

c. c. c. Drüsen, mit einem einfachen Cylinderepithel bekleidet.

Fig. 2. Krebs, im Fundus einer Drüse beginnend, von Fall XIII.

a. a. Stellen, an denen die Cylinderzellen krebsig degeneriren.

b. Stark verlängerte Cylinderzellen, in mehreren Lagen übereinandergeschichtet — krebsig.

c. Ein Krebsknoten.

d. Intactes Cylinderepithel, auf einer papillären Leiste.

e. e. Vacuolen.

Fig. 3. Schnitt durch das Recidiv von Fall XV.

a. a. Schleimhautoberfläche des Uterus, mit Cylinderepithel bekleidet.

b. b. b. Uterusdrüsen.

c. c. c. Krebs an der Aussenseite des Uterus, der in die Muskulatur eingebrochen ist. Man sieht alle Uebergänge von Drüsen zu Krebsalveolen.

d. d. Gesundes Gewebe zwischen Uterindrüsen und Krebs.

Fig. 1.

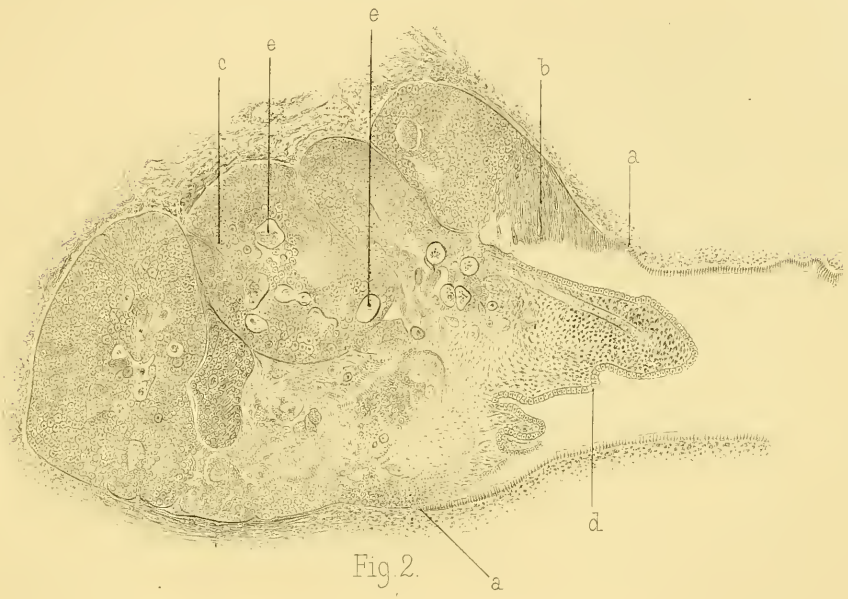

Fig. 2.

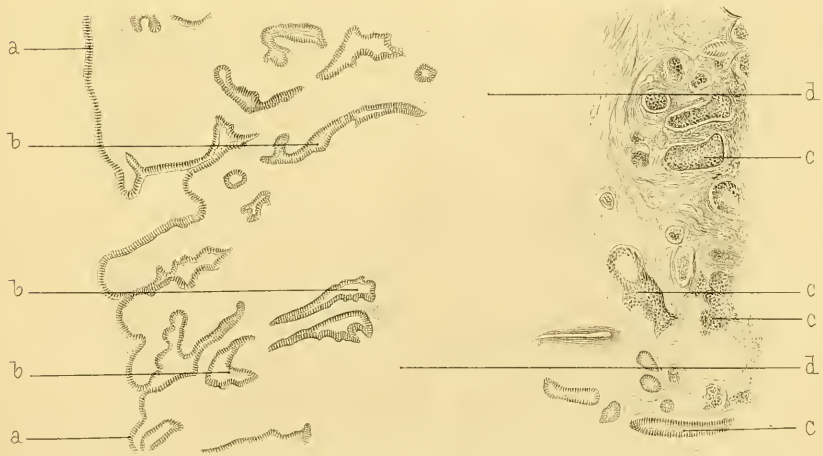

Fig. 3.

R. Boxall, del.

Danielsson & Co. lith

Tafel VIII.

Tafel VIII.

Uterus, Vagina und Blase nach supravaginaler Amputation (Fall XVI.). Recidiv im parametranen Zellgewebe.

a. Fundus uteri.
b. Krebsrecidiv im perivaginalen Gewebe.
c. Krebs, der vom perivaginalen Gewebe durch die Scheidenwand gedrungen ist.
d. Blase.
e. Vagina.
f. Fistelöffnung in der Blase.
g. Krebs im Zellgewebe zwischen Blase und Vagina, bis zur inneren Oeffnung der Urethra vordringend.

Plate 8

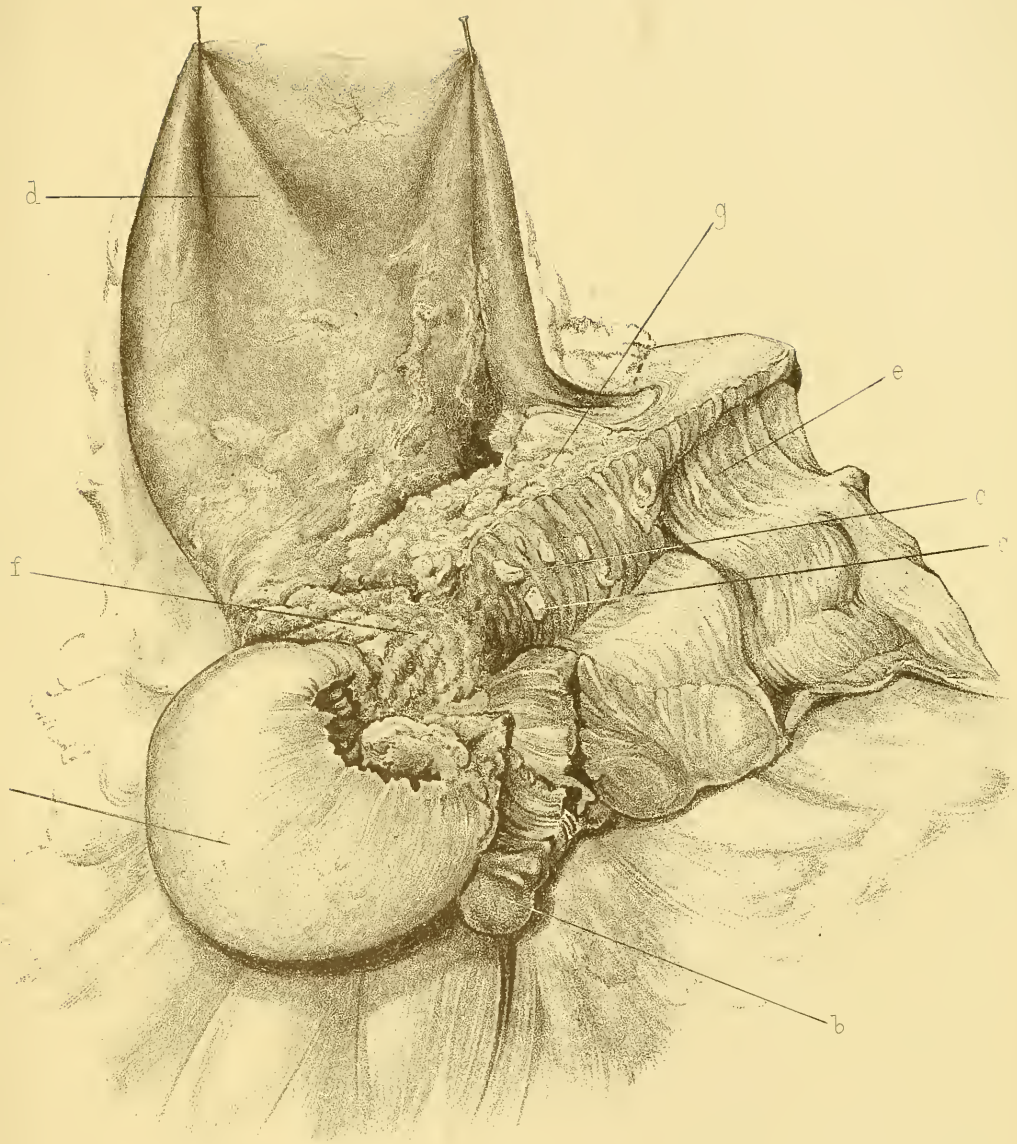

F. Collins, del.

Danielsson & Co, lith.

Tafel IX.

Tafel IX.

Fig. 1. Schnitt durch den primären Cervixkrebs von Taf. VIII.; derselbe zeigt drüsigen Bau und die Degeneration des Cylinderepithels. Das Epithel ist an der einen Seite ausgefallen (Fall XVI.).

Fig. 2. Senkrechter Schnitt durch die Scheidenwand von demselben Falle nach Eintritt des Recidivs. Dieses sitzt im Bindegewebe, während die vaginale Oberfläche intakt ist.

a. a. Plattenepithel der Vagina.

b. b. b. b. Krebs im perivaginalen Gewebe.

c. c. Gesundes Bindegewebe zwischen vaginaler Oberfläche und Krebs.

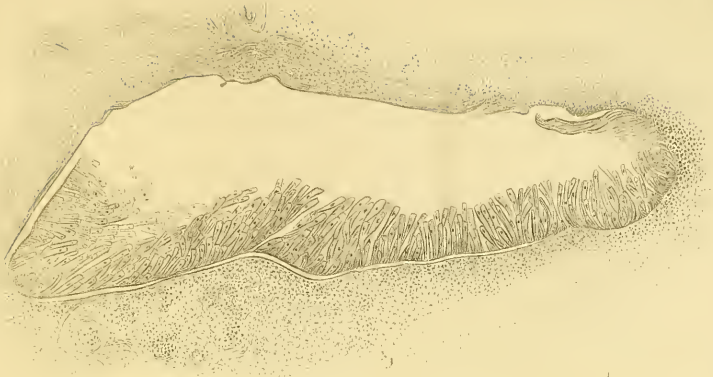

Fig 1.

Fig 2.

Tafel X.

Tafel X.

Fig. 1. Cervix von Fall XIX. Zottenkrebs.
- a. a. Krebsige Neubildung.
- b. b. Gesunde Zone der Cervix, mit Plattenepithel bekleidet.
- c. Lacerirter Teil der Cervix, frei von Krebs.
- d. d. Stück der Vaginalwand.
- e. Cervicalkanal.

Fig. 2. Frontalschnitt durch einen Uterus, in dem sich ein krebsiger Knoten in der hinteren Lippe befindet (Fall XXIV.).
- a. Innerer Muttermund.
- b. b. Krebsknoten.
- c. Geschwürige Oberfläche.

Fig. 3. Cervix von Fall XXVI., aufgeschnitten.
- a. a. Krebs in den Cervicalkanal vordringend und sich aus dem äusseren Muttermund hervorschiebend.
- b. b. Cervicalkanal.

Fig 4. a. b. Ausgangspunkte der Neubildung — Centrum dicht unter dem inneren, das andere über dem äusseren Muttermunde.

Fig 1

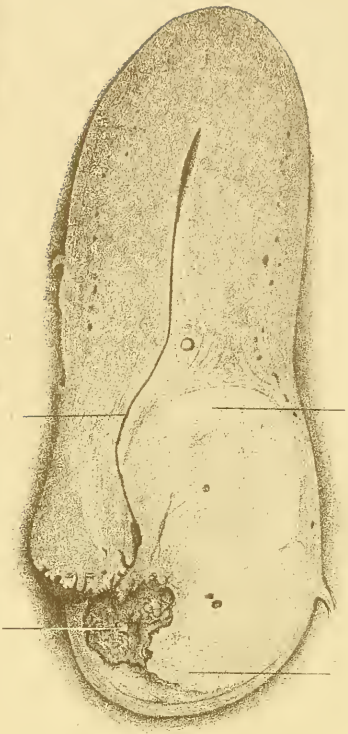

Fig 2

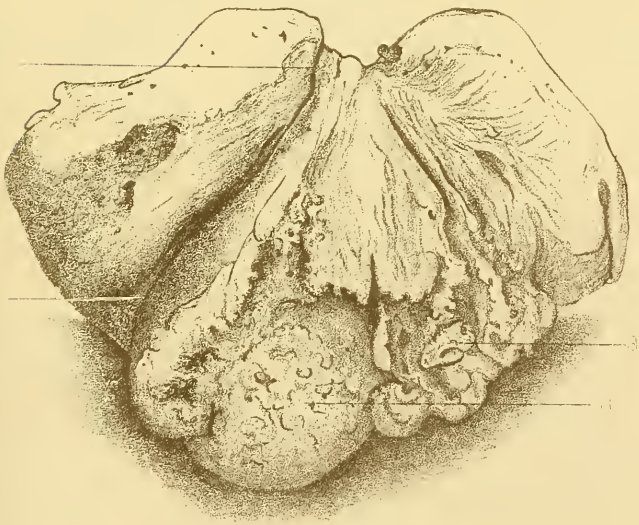

Fig 3

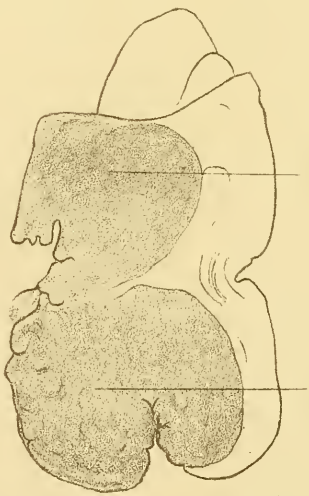

Fig 4

Tafel XI.

Tafel XI.

Fig. 1. Mikroskopisches Bild des auf Taf. X., Fig. 3 abgebildeten Krebses.
a. Krebs.
b. Uteruswand.

Fig. 2 zeigt die Entwickelung der Neubildung aus den Drüsen.
a. Teil einer Drüse, die vollständig carcinomatös ist.
b. Teil Drüse, noch von Cylinderepithel bekleidet.
c. Uebergang des Cylinderepithels in Carcinom.
(Auf Taf. XIV. sieht man diesen Uebergang bei stärkerer Vergrösserung.)

Fig. 3. Schnitt durch den Schleimhautpolypen von Fall XXVII., der krebsig degenerirt ist.
a. a. a. Stiel mit Cylinderepithelbekleidung.
b. b. b. Kappe von Plattenepithel.
c. c. c. Drüsen mit Cylinderepithelbekleidung.

Fig. 1.

Fig. 2.

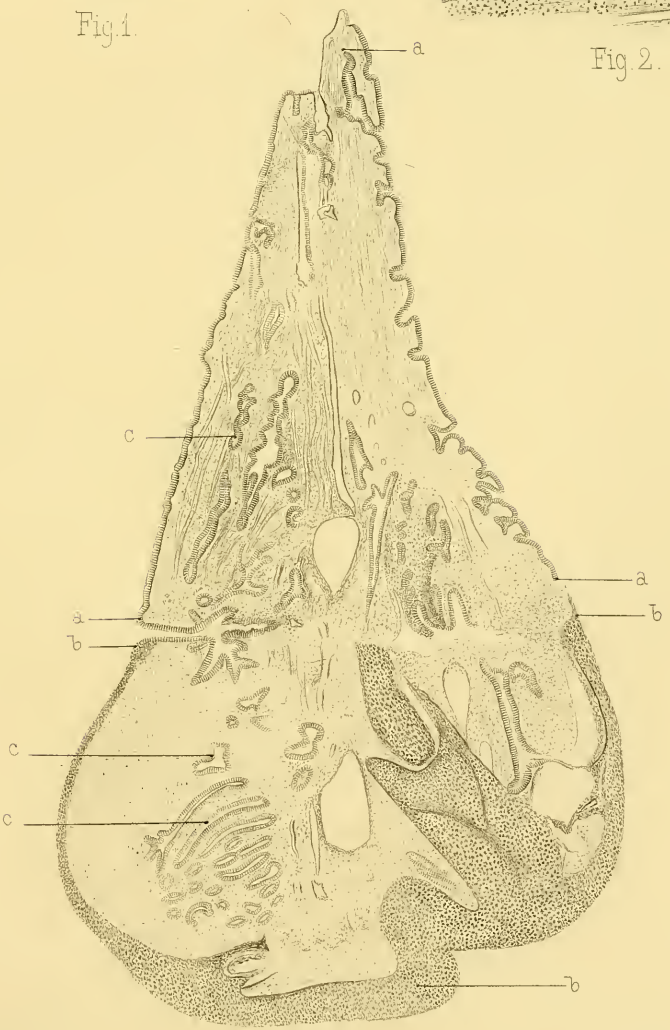

Fig. 3

R. Bexell, del.

Danielsson & Co. lith.

Tafel XII.

Tafel XII.

Fig. 1. Cervix, wegen Krebs entfernt (Fall XXI.).
- a. Vordere Lippe.
- b. Hintere Lippe.
- c. Krebs, der in der vorderen Cervixwand entspringt und zum äusseren Muttermund zieht.
- d. d. Einrisse auf jeder Seite der Cervix, frei von Krebs.

Fig. 2. Medianschnitt durch vordere und hintere Cervixwand im nämlichen Falle.

Fig. 3. Querschnitt durch das nämliche Präparat. Man sieht, dass die Krankheit auf die vordere Wand beschränkt ist und die Einrisse frei lässt.
- a. a. Ränder der Neubildung.

Fig. 4. Krebs des Uteruskörpers (Fall XXVIII.), mittels Medianschnitt durch die vordere Wand eröffnet.
- a. a. Gesunde Cervix.
- b. Untere Grenze der Neubildung.
- c. Fistel zwischen Uterus und Darm.

Fig 1

Fig 2

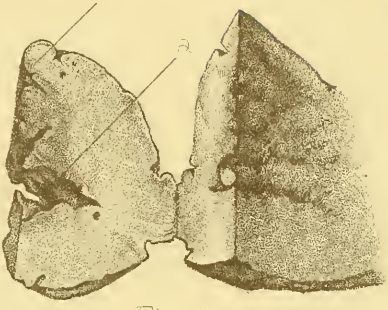

Fig 3

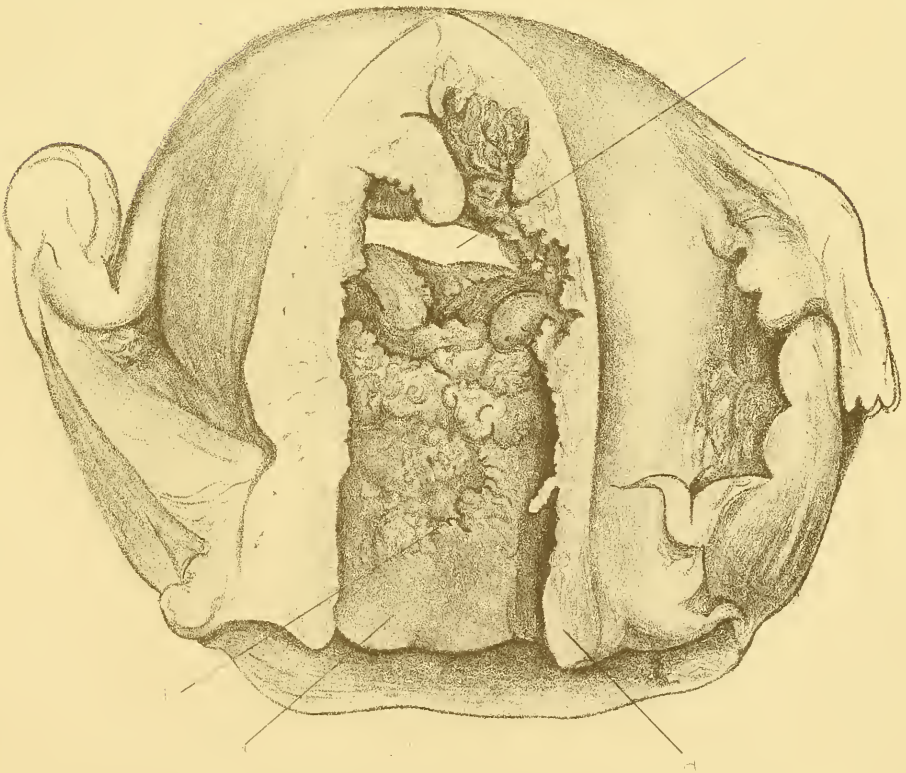

Tafel XIII.

Tafel XIII.

Fig. 1. Krebs der Cervix, welcher den Körper des Uterus mitergriffen hat. Präparat des St. Bartholomew's-Hospital, No. 3008.

Fig. 2. Krebs des Uteruskörpers von dem auf Tafel XIV., Fig. 2 abgebildeten Präparate.

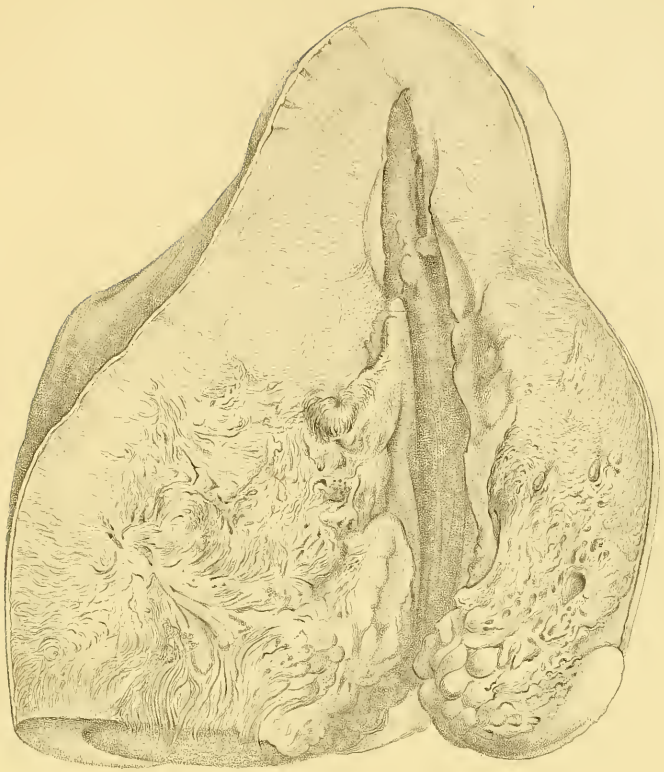

F. Collins, del.

Fig. 1.

Fig. 2.

Tafel XIV.

Tafel XIV.

Fig. 1. Zeigt den Uebergang von Cylinderepithel in Krebs bei stärkerer Vergrösserung als auf Taf. XI., Fig. 2.

Fig. 2. Krebs des Uteruskörpers mit Fibroiden und secundäres Carcinom im linken Ligamentum latum (von Fall XXX.).

a. Der auf die Schleimhaut des Uteruskörpers beschränkte Krebs.

b. b. b. b. Bei der Eröffnung des Uterus durchschnittene Fibroide.

c. Secundäre Krebsnester im linken Ligamentum latum.

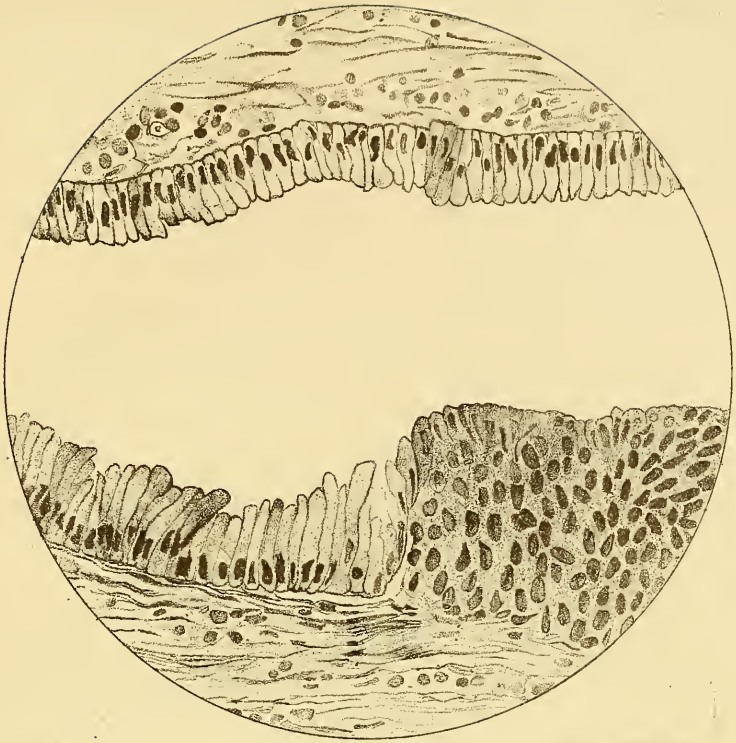

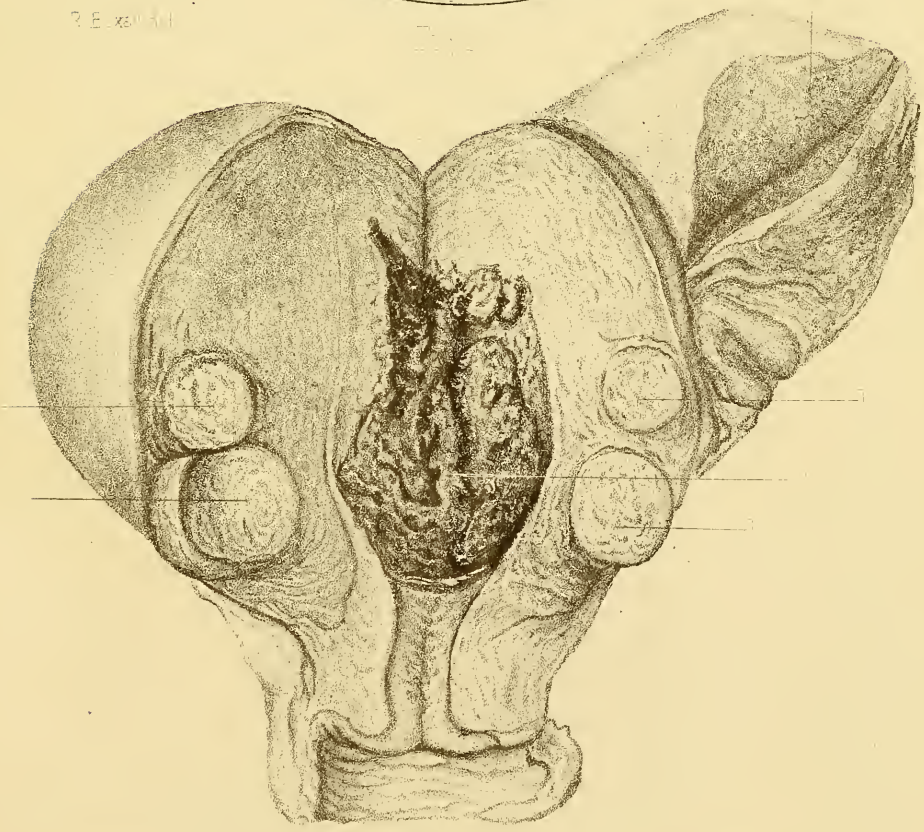

Tafel XV.

Tafel XV.

Fig. 1. Bau des Krebses auf Tafel XVII. (Fall XXXIV.).

Fig. 2. Bau des Krebses von Fall XXIX.

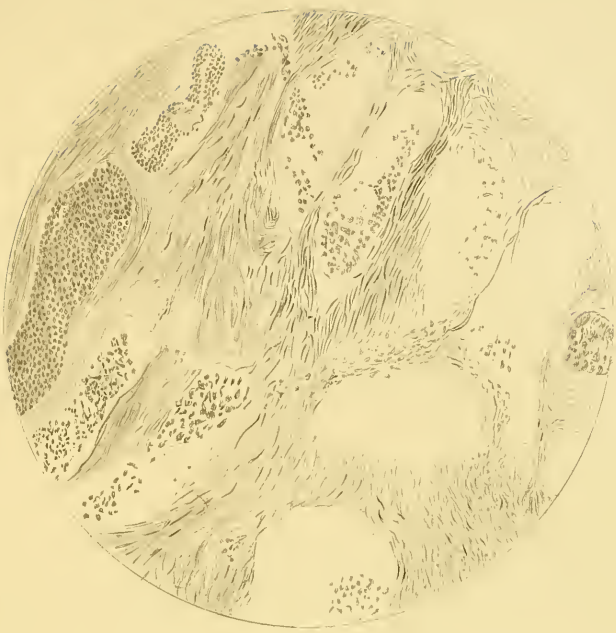

Fig. 1.

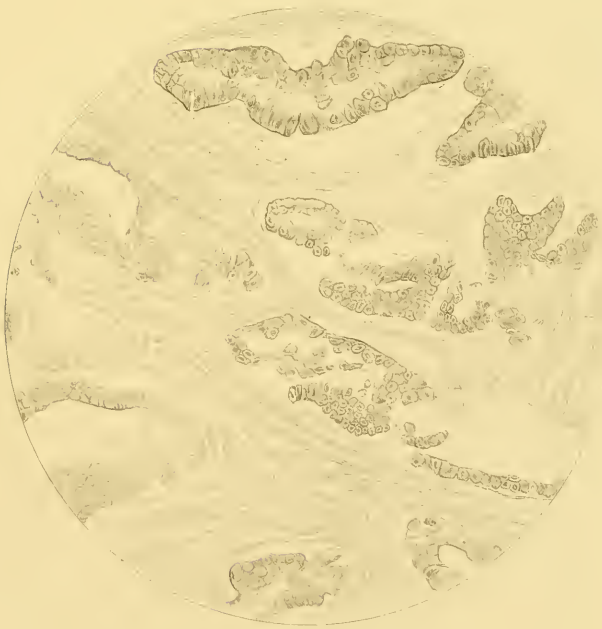

Fig. 2.

F. Boxall, del.

Danielsson & Co. lith.

Tafel XVI.

Tafel XVI.

Fig. 1. Tubenkrebs, Taf. XVII., No. 3010 der Präparatensammlung des St. Bartholomew's Hospital.

Fig. 2. Metastase in der Leber bei Fall XXX., Taf. XIV., Fig. 2 zum Beweis für die Reproduktion von Uterusdrüsen in derselben.

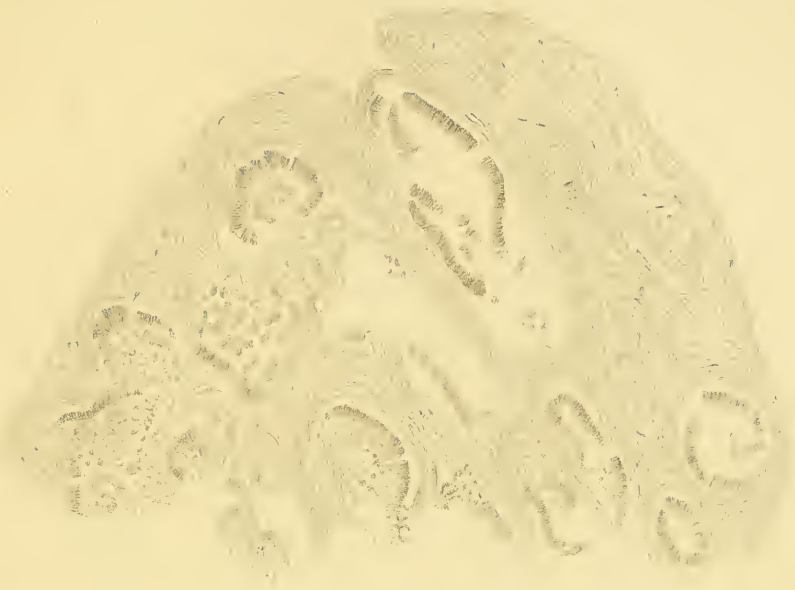

Fig. 1

Fig. 2.

R. Bow Del.

Daniels[illegible] & Co. lith.

Tafel XVII.

Tafel XVII.

Krebs des Uteruskörpers und der Tuba Tallopia aus dem Museum des St. Bartholomew's Hospital, No. 3010 (Fall XXXIV.).

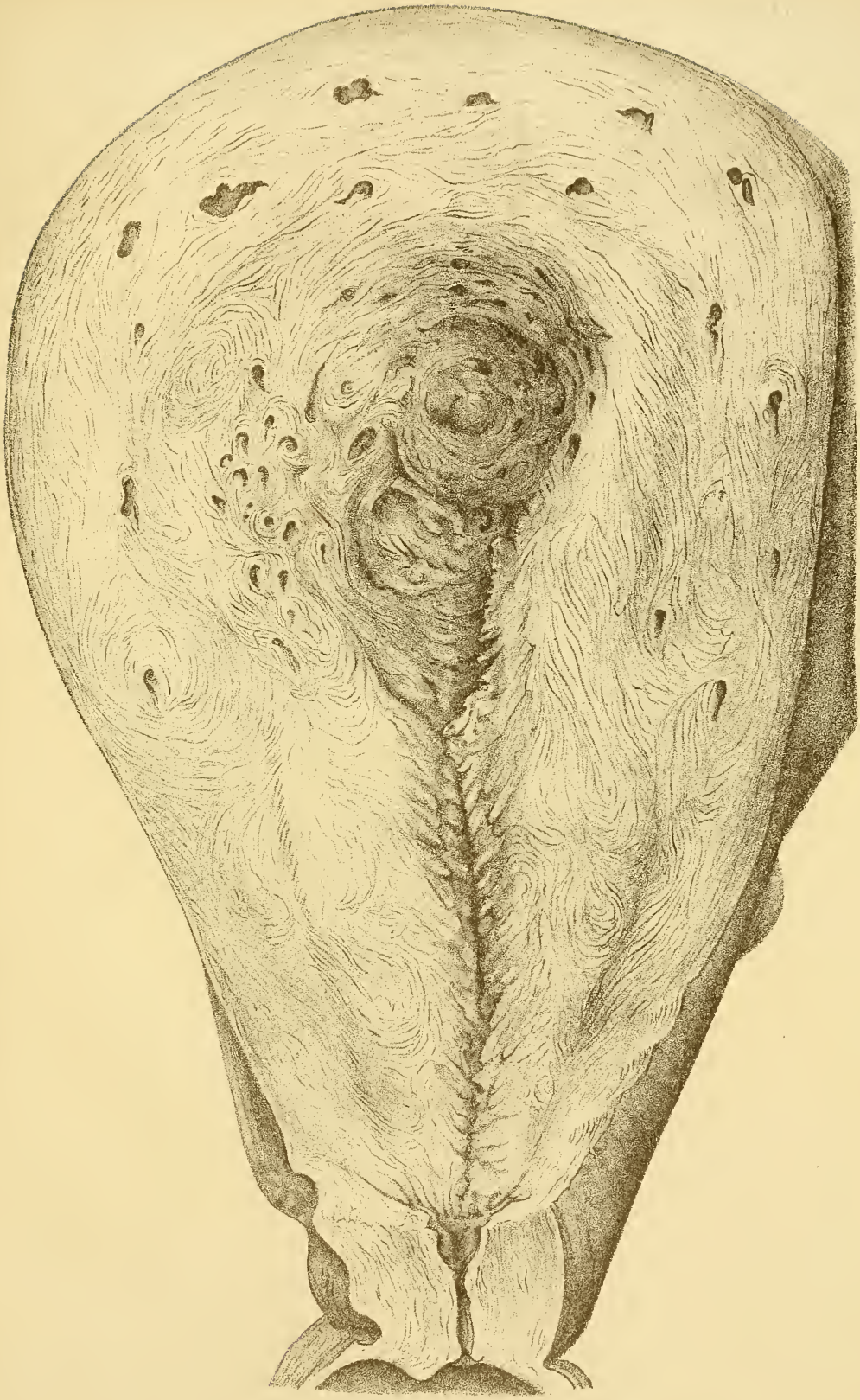

Tafel XVIII.

Tafel XVIII.

Fig. 1. Uterus von Fall XXXI., mittels Medianschnitt durch die vordere Wand eröffnet. Das Innere, bedeckt mit einer zottigen Neubildung, zeigt einen in die Uterushöhle vorspringenden Tumor.
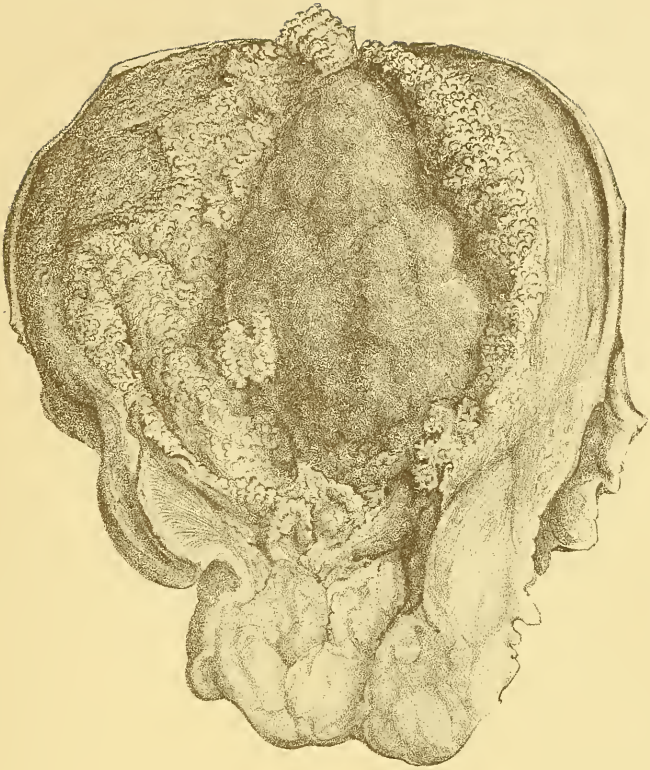
Fig. 2. Schnitt durch die Geschwulst in der Medianlinie.